Erfahrungen und Studien

über die

Staaroperation

im Zeitraum der Jahre 1861—1867

von

Dr. med. Ph. Steffan,
in Frankfurt a/Main.

Ein Vorwort zum 5. Jahresberichte meiner Augenheilanstalt.

Mit 1 Tafel Abbildungen.

Erlangen,
Verlag von Ferdinand Enke.
1867.

1844193

Meinen verehrten Lehrern

Prof. Dr. Albrecht v. Gräfe
in Berlin

und

Prof. Dr. Ferdinand Arlt
in Wien.

Nur durch das fleißige Zusammenwirken der Fachgenossen ist es möglich, über eine für die Praxis so eminent wichtige Frage wie die der definitiven Technik der Staaroperation zu einer endgültigen Entscheidung zu gelangen. Zwar zähle ich meine Staaroperationen noch nicht nach Hunderten wie manche meiner verehrten Collegen, die darum bei Entscheidung der vorliegenden Frage für competenter gelten mögen; allein dessen bin ich mir bewußt, mein bescheidenes Material nach Kräften wissenschaftlich ausgebeutet zu haben. Umsonst habe ich kein Auge durch die Staaroperation verloren; die Erkenntniß, durch welchen Fehler der Verlust herbeigeführt wurde, ist mir als Frucht geblieben.

Auf diesem Wege glaube ich der Wahrheit um ein Stück näher gekommen zu sein. Die feste Ueberzeugung, mich auf einer richtigen Fährte zu befinden, hat mir den Grund zur Berechtigung der Publikation der nachfolgenden Arbeit gegeben. Als Vorwort zu meinem fünften Jahresberichte möge sie den verehrten Collegen die Grundsätze auseinander setzen, nach welchen ich jetzt die Staaroperation verrichte. In derselben Richtung weiter fortgesetzte Studien werden hoffentlich ein hinreichendes Material liefern, diese Grundsätze später auch noch an einer würdigeren Stelle darzulegen.

Meinen beiden Lehrern widme ich diese Arbeit als dankbare Anerkennung dafür, daß die unter ihrer Leitung gemachten Studien mich zu selbstständigem Fortarbeiten auf dem von ihnen cultivirten Gebiete der Wissenschaft befähigten.

Frankfurt am Main, im Juni 1867.

Dr. **Steffan.**

Als ich im Jahre 1861 in meine eigene augenärztliche Praxis eintrat, begleitet von den Grundsätzen meiner verehrten Lehrer von Gräfe und Arlt, war gerade Schuft's Schriftchen „Ueber die Auslöfflung des Staares, ein neues Verfahren, Berlin 1860" erschienen. Bekanntlich hat von Gräfe (Archiv f. Ophthalmologie I, 2) zuerst in Deutschland — Friedrich, und nach ihm Eduard von Jäger, benutzte bereits seit 1812 den Linearschnitt, jedoch blos zur Entfernung von Kapselstaaren — im Jahre 1855 die einfache Linearextraktion zur Entfernung solcher Staare aus dem Auge empfohlen, welche „in toto eine breiige nachgiebige Masse" darstellen, also insbesondere zur Entfernung des Kortikalstaares jugendlicher Individuen; die Engländer Gibson (1811) und Travers (1814) waren in dieser Beziehung v. Gräfe's Vorgänger. 1859 (Arch. f. Ophth. V, 1) ging von Gräfe in der Anwendung des linearen Hornhautschnittes bei der Kataraktextraktion einen Schritt weiter; dnrch Hinzufügung einer Iridectomie zu einem den vierten Theil der Hornhaut umfassenden Linearschnitte und den Gebrauch eines löffelförmigen Instrumentes bei der Extraktion des Staares selbst, schuf von Gräfe seine modificirte Linearextraktion und erklärte dieses Operationsverfahren bei Katarakten, deren breiig erweichte Kortikalis einen „mäßig großen" mehr oder weniger verhärteten Kern umschließt, für den Fall anwendbar, daß entweder das Allgemeinbefinden des Patienten oder örtliche Verhältnisse am Auge gegen die Lappenextraktion sprechen. Damit eröffnete von Gräfe dem Linearschnitte allerdings das Gebiet der Alterskatarakte, allein doch nur als Ausnahmeverfahren; als Regel hielt er bei Staaren mit hartem Kerne an der bereits über 100 Jahre alten Lappenextraktion (Jacques Daviel 1747) fest. Anders Schuft (1860) in seiner oben citirten Schrift: denn er erhebt die Auslöfflung zum Normalverfahren für die Extraktion aller Staare bei Individuen über 25—30 Jahren mit einem harten, mehr oder weniger großen Kerne oder falls sie nicht vollkommen reif sind; die Extraktion mit Lappenschnitt will er nur als Ausnahmeverfahren gelten lassen, da wo ein voll-

kommen reifer Alterskatarakt mit großem hartem Kerne mit den günstigsten Verhältnissen sowohl des Auges selbst als des Allgemeinbefindens zusammentrifft. Warum Schuft sein Verfahren neu nennt, ist nicht recht einzusehen; sein Verfahren ist eben die 1859 von von Gräfe beschriebene modificirte Linearextraktion, neu ist bei Schuft's Verfahren nur das verbesserte, auch von v. Gräfe (1860) adoptirte Auslöfflungsinstrument und die Ausdehnung der Indikationslehre auf alle Katarakte über 25 — 30 Jahre*). v. Gräfe

---

*) Nach v. Gräfe's Angaben hat Desmarres im Jahr 1859 (Clinique Européenne 1859 Nr. 8.) bereits die „einfache" Linearextraktion auf Staare mit hartem Kerne bei sehr alten Leuten mit vorgerückter Atrophie der Hautdecken u. s. f. anzuwenden versucht. Dem habe ich noch weiter beizufügen, daß bereits 1795 Jeremias Santerelli (Ricerche per facilitare il cateterismo e l'estrazione della cataratta, Vien 1795) einen Linearschnitt von etwa $^1/_3$ des Hornhautumfanges für die Kataraktextraktion benutzte, daß ferner im Jahre 1839, also noch ehe der Linearschnitt in Deutschland bei der Kataraktextraktion in Anwendung kam, der Franzose Furnari (Essai sur une nouvelle méthode d'opérer la cataracte par S. Furnari, Paris 1839) einen Linearschnitt von $^1/_4$ des Hornhautumfanges zur Entfernung aller Kataraktformen empfahl. Santerelli stach nach Seeliger's Angaben (Seeliger, Uebersicht der verschiedenen Staarausziehungsmethoden nebst praktischen Belegen über die wesentlichen Vorzüge des Hornhautschnitts nach oben, Wien 1828) ein breites lanzettförmiges, auf der einen Fläche gewölbtes Messer so in den oberen Rand der Hornhaut, daß beiläufig $^1/_3$ der ganzen Hornhaut oben geöffnet wurde. Indem Santerelli diesen Lanzettstich — denn ein Schnitt ist es nicht — macht, senkt er die Spitze des Messers, die so breit ist, daß man das Messer im Nothfalle auch zu einem Urethrocystotome brauchen könnte, in die hintere Kammer und denkt so die Kapsel zu öffnen. Durch Druck oben auf das Auge geht der Zeichnung gemäß ein großer Staar durch die Stichwunde oben heraus. Santerelli machte seine Operation ohne Gehülfen und ohne Befestigungsinstrumente. — Furnari machte mit seinem Lanzenmesser, dessen Spitze noch eine besondere Verlängerung zur gleichzeitigen Spaltung der vorderen Linsenkapsel trägt („Kératome à double lance") 1‴ vom äußeren Kornealrande entfernt einen höchstens $3^1/_2$‴ langen Linearschnitt mit gleichzeitiger Kapselöffnung und führte dann seinen „Kystotriteur," eine kleine gebogene Pincette mit löffelförmig endenden Branchen zum Fassen und Zerstückeln der Katarakt, ein. Furnari nannte diese seine Methode „Kératomi-Kystotritie," machte aber daraus, falls die Extraktion nicht gelang, mittelst desselben Kystotriteur's und auf demselben Wege eine „Kératomi-réclinaison," indem er die Linse nach hinten in den Glaskörper

war bei Einführung des Linearschnittes in die Lehre von der Kataraktoperation von dem Grundsatze ausgegangen, „daß der Lappenschnitt an und für sich für das Auge gefährlich ist, weil er bei ungünstigen äußeren Verhältnissen oder bei einem Mangel an Naturheilkraft zur Vereiterung der Hornhaut und so zum Nichterfolg, ja selbst zum vollständigen Untergang des Augapfels führen kann." Schuft sucht die Gefahr der Lappenextraktion nicht in der Form und Ausdehnung des Hornhautschnittes, gibt vielmehr zu, daß bei der größten Anzahl verunglückter Lappenextraktionen die Heilung des Hornhautschnittes allein ohne das geringste Hinderniß vor sich gegangen wäre; die Gefahr der Lappenextraktion liegt nach ihm vielmehr darin, daß bei dieser Operation außer den Instrumenten ein für die Wunde verhältnißmäßig immer zu großer Staar die Hornhautöffnung zu passiren hat, und leitet Schuft die Berechtigung zur Einführung des Linearschnittes in die Operationslehre der Alterskatarakte daher, „daß bei einem linearen Hornhautschnitte die Tendenz zur Heilung eine so unendlich viel größere als beim Lappenschnitt ist, daß, selbst wenn bei der Bogenschnittextraktion gar keine, bei jener dagegen eine sehr starke Quetschung der Wundränder verursacht würde, der Vergleich zwischen beiden noch zu Gunsten der Linearextraktion ausfallen würde." Wenn Schuft weiter die Lappenextraktion als ein Verfahren bezeichnet, „dessen Resultat ganz außer unserer Berechnung liegt," oder sie für eine Operationsmethode erklärt, „die an die Natur zu übertriebene Anforderungen stellt, um immer hinreichende Willfährigkeit zu finden," was Wunder, wenn auch ich beim Eintritt in meine selbstständige Praxis der Lappenextraktion den Rücken kehrte und mich zur Schuft'schen Auslöffelung bekehrte!

Bei einem bescheidenen Operationsmaterial von damals 10—15, jetzt 20—25 Staaroperationen pro anno, bedurfte ich der Zeit, um über den praktischen Werth des Schuft'schen Verfahrens in's Reine zu kommen. 27 Auslöffelungen nach Schuft an Individuen über 25 Jahren bis in's höchste Alter hinein mit Katarakten von verschieden consistentem und verschieden großem Kerne führten mich indeß zu einer bestimmten Ueberzeugung, und dies um so mehr als ich bei dem mäßigen Material Zeit genug hatte, mir bei jeder nicht nach Wunsch verlaufenen Operation die Gründe klar auseinanderzusetzen, warum der Verlauf in dem betreffenden Falle ein anomaler war. 3 Fälle ausgenommen, wo die Iridektomie gleichzeitig mit der Auslöffelung

---

versenkte. — Welche Insulte ein solches Operationsverfahren dem menschlichen Auge und in specie der Iris zufügen muß, liegt auf der Hand.

gemacht wurde, verrichtete ich dieselbe stets vor der Auslöfflung, allein in der Absicht einen etwaigen Bluterguß in die vordere Kammer bei gleichzeitiger Iridektomie auszuschließen und durch Ausschluß dieses Operationshindernisses einen reinen Operationsverlauf und daher auch ein reines Urtheil über den Werth der Operationsmethode zu erhalten. Ich erlaubte mir noch eine zweite kleine Abweichung von Schuft, sie betrifft die Größe des linearen Schnittes; Schuft giebt dieselbe zu 3‴ an, das schien mir aber doch zu knapp gemessen, und ich blieb bei dem v. Gräfe'schen Maße, d. h. $^1/_4$ des Hornhautumfanges ($3^1/_2$ — 4‴), stehen. Beide Abweichungen von Schuft konnten das Endresultat der Operation nur günstiger stellen. Der Zwischenraum zwischen Iridektomie und Auslöfflung in den 24 Fällen getrennter Operation war 13mal 6 Wochen und darüber, in den übrigen 11 Fällen 6, 8, 10, 11, 14, 14, 15, 18, 22, 25 und 34 Tage. Alle Auslöfflungen (nur eine einzige ausgenommen) wurden in tiefster Chloroformnarkose ausgeführt. Der Verlauf der Operation war 19mal insofern normal, als weder Glaskörpervorfall eintrat, noch bemerkbare Staarrestchen im Auge zurückblieben; 8mal war er nicht normal: 5mal kam Glaskörper nach dem Kernaustritt und zwar 2mal mit Zurücklassen bemerkenswerther, der Kortikalis angehörender Staarreste, was in den andern 3 Fällen nicht stattfand, 1mal kam Glaskörper mit dem Kern, und es blieben zugleich Staarreste im Auge, 2mal endlich kam Glaskörper noch vor dem Kernaustritt (bedeutendes Mißverhältniß zwischen Kerngröße und Größe der linearen Hornhautwunde), und blieben dann natürlich Staarreste im Auge zurück. Was die Heilung der 27 Auslöfflungen betrifft, so erfolgte sie 14mal ohne alle Störung, 13mal folgten der Operation Entzündungen, nämlich 4mal Iritis mit Pupillarverschluß, so daß die nachträgliche Iridektomie wenigstens ein mittleres Sehresultat lieferte, 5mal circumskripte eitrige Kerato-Iritis im Bereich des Wundkanales mit Ausgang in ein Leucoma adhaerens, welches jedoch nur 1mal eine Iridektomie mit mittlerem Sehresultat zuließ, die übrigen 4mal aber dazu zu umfangreich war und den Patienten nur eine gute Quantitative zu erhalten im Stande war, 3mal ausgedehnte eitrige Kerato-Iritis mit Uebergang auf Ciliarkörper und hinteren Theil der Chorioidea und Verlust der Sehkraft, 1mal chronische Irido-cyclitis mit Pupillarverschluß und ebenfalls Verlust des Sehvermögens. Von diesen 13 Entzündungen fallen 9 auf die 19 normal verlaufenen Operationen, 4 auf die 8 anormal verlaufenen. — Welches waren nun die Ursachen dieser 13 Entzündungen? Die Beantwortung dieser Frage ist von entscheidender Bedeutung für den ganzen Werth der Operationsmethode. Die

entzündungserregenden Momente waren dreierlei Natur; erstens wurde der von den Schenkeln der künstlichen Pupille und der Kornealwunde gebildete Wundkanal durch zu häufiges Eingehen mit dem Löffel zur Entfernung rückgebliebener Staarreste gereizt, ohne daß die Entfernung des Kernes selbst aus dem Auge eine besondere Schwierigkeit veranlaßt hätte; es war dies besonders bei Katarakten mit mäßig großem Kern und reichlicher breiiger Kortikalis der Fall, und führte dieser Wundreiz 4mal zu Iritis mit Pupillarverschluß, 2mal zu cirkumskripter eitriger Kerato-Iritis im Bereiche des Wundkanales mit Bildung eines Leucoma adhaerens bei guter quantitativer Lichtempfindung. Die zweite Entzündungsursache war effektive Quetschung des Wundkanales durch das Mißverhältniß zu bedeutender Kerngröße im Vergleich zur Ausdehnung der linearen Hornhautwunde; dieses Moment führte 2mal zu cirkumscripter eitriger Kerato-Iritis im Wundkanale mit Bildung eines Leucoma adhaerens und Erhaltung guter quantitativer Lichtempfindung, 3mal erfolgte eitrige Kerato-Iritis mit Uebergang auf Ciliarkörper und hinteren Theil der Aderhaut und Ausgang in vollkommene Erblindung. Einer von den 13 Entzündungsfällen verlief die ersten 2—3 Wochen normal, darauf stellte sich eine schleichende Iridocyclitis ein, welche zunächst zu Papillarverschluß und dann vermuthlich durch konsekutive Netzhautablösung zur Erblindung führte; als Entzündungsursache — und sie bildet das dritte Entzündung verursachende Moment der hier in Rede stehenden 13 Entzündungen — kann ich hier nur annehmen, daß durch den nach dem Kernaustritt eintretenden Glaskörpervorfall Theile der Kortikalis seitlich gegen den Ciliarkörper zu verdrängt worden waren und durch ihre nachträgliche Schwellung die Reizung desselben bedingten. Kurz zusammengefaßt, ließen sich somit in allen 13 Fällen von Entzündung nur technische Operationsfehler zur Begründung derselben nachweisen. Das Endsehresultat der 27 Auslöfflungen stellte sich der Art heraus, daß von den 14 ohne Störung geheilten Operirten 11 Nr. 1 Jäger, einer Nr. 4 Jäger zu lesen vermochten, einer in Folge präexistirender Amblyopie aus Nichtgebrauch (Schielen) nur Jäger Nr. 15 entzifferte und einer in Folge präexistirender hochgradiger Myopia mit Chorioiditis disseminata nur zu Fingerzählen auf wenige Fuß kam; von den 13 mit Entzündung verlaufenen Fällen wurden 5 durch nachträgliche Iridektomie zu einem mittleren Sehresultat (ungefähr Nr. 15 Jäger) gebracht, die übrigen 8 behielten entweder blos quantitativen Lichtschein (4) oder erblindeten vollkommen (ebenfalls 4). Auf 27 Auslöfflungen kommen also 8 Nichterfolge oder 29,6 %. Mooren (1862) verlor von 32 Auslöfflungen 10, d. h. 31,25 %,

also dasselbe ungünstige Resultat. v. Gräfe gibt im Jahr 59 (Arch. f. Ophth. V, 1. S. 159) das Heilungsresultat der einfachen Lappenextraktion mindestens gleich 8 zu 1 an, d. h. ungefähr 12 % Nichterfolge; Pagenstecher (Klin. Beobachtungen, 1. und 2. Heft, Wiesbaden, 1861 u. 62) gibt auf 101 in den Jahren 60 und 61 vollführte Lappenextraktionen 10, d. h. nahe 10 % Nichterfolge an; Mooren (Die verminderten Gefahren einer Hornhautvereiterung bei der Staarextraktion, Berlin 1862) hatte bei 97 einfachen Lappenextraktionen 11 Verluste, d. h. 11,3 %, dagegen bei 59 Lappenextraktionen mit vorausgeschickter Iridektomie nur 2 Nichterfolge, d. h. 3,4 %; Jacobson (Ein neues und gefahrloses Operationsverfahren zur Heilung des grauen Staares, Berlin 1863) hatte bei sehr peripherem, stets mit Iridektomie verbundenen und in tiefster Chloroformnarkose ausgeführtem Lappenschnitt das glänzende Resultat von nur 2 % Nichterfolge; auch v. Gräfe gibt im Jahr 63 (Extraktion bei marastischen Augen u. s. f., Klinische Monatsblätter für Augenheilkunde, April- und Maiheft 63), vermuthlich wegen häufigerer, wenn auch durchaus nicht regelmäßiger Verbindung der Iridektomie mit der Lappenextraktion, seine Verlustzahl bei dieser Operation zu 6—8 % an. Gewiß waren v. Gräfe, Pagenstecher, Mooren und Jacobson so gute Namen, daß ich bei dem Vergleiche ihrer Lappenextraktionsresultate mit den meinigen, die ich durch die Auslöfflungsmethode erreicht hatte, mir eingestehen mußte, der obige Fundamentalsatz der Schuft'schen Auslöfflung — „ein linearer Schnitt biete selbst bei sehr starker Quetschung noch bessere Heilresultate als der ohne jeden Insult vollführte Bogenschnitt" — müsse total falsch sein. Ich stand daher gerade im Begriff zur Lappenextraktion zurückzukehren, als Critchett und Bowman ihre verbesserten Auslöfflungsmethoden der Oeffentlichkeit übergaben (Critchett, Ueber Staarextraktion mittelst Kürette, Klinische Monatsblätter, September — Dezemberheft 64, ferner Critchett und Bowman, Ophth. Hosp. Rep. Vol. IV, Part IV, 1865). Diese englischen Methoden hatten vor der früheren Auslöfflungsmethode 2 wesentliche Vortheile voraus, erstens eine größere Hornhautwunde ($^1/_3$ des Hornhautumfanges oder $4^1/_2$—5‴) und zweitens Löffel weit geringerer Größe und geringeren Umfanges. Zwar schließt Critchett seinen Aufsatz mit dem offenen Geständniß, „that iritis is more frequent after scoop extraction than when the old method is used; also that the occurrence of false membrane with adhesions is by no means uncommon which vary exceedingly in the degree both of density and opacity and also in other qualities," ferner gibt Bowman bei Zusammenstellung seiner Operations-

resultate neben 8,4 % Nichterfolge noch 9 % eines so mangelhaften Resultates an, daß die Patienten nur auf 1 Fuß Finger zählen und gröbere Objekte erkennen konnten — v. Gräfe gibt im Jahr 65 (Arch. f. Ophth. XI, 3) als Resultat von 118 nach Critchett operirten Augen 7 Nichterfolge und 4 fast Nichterfolge an, also in Summa ungefähr 9,3 % Nicht- und fast Nichterfolge, während er bei einer Gesammtsumme von 1600 Lappenextraktionen 7 % Nichterfolge, seit Einführung des Druckverbandes bei 900 Operationen 5 % Nichterfolge rechnet —; gleichwohl bekehrte ich mich nochmals zur Auslöfflungsmethode nach englischem Muster mit der einzigen Abweichung die Iridektomie meist um mindestens 6 Wochen der Auslöfflung vorauszuschicken, und zwar geschah dies wieder nur aus den bereits oben angeführten Gründen, welche nur das operative Endresultat begünstigen konnten. Die nächsten 13 Alterskatarakte mit hartem Kern gaben den folgenden Operations- und Heilungsverlauf. 9mal wurde die Critchett'sche Auslöfflung in tiefster Chloroformnarkose ausgeführt; nur 3 mal wurde die Iridektomie gleichzeitig verrichtet. Die Operation verlief 9mal normal, 2mal blieben bedeutende Staarreste im Auge zurück, 2mal trat Glaskörpervorfall ein, und zwar 1mal gleichzeitig mit dem Austritt des gesammten Staares und 1mal nach dem Austritt desselben. Die Heilung erfolgte 7mal ohne alle Störung, 6mal unter entzündlichen Zufällen; 1mal führte Iritis zur Bildung eines beträchtlichen Nachstaares, welcher später extrahirt wurde und so noch ein vollkommenes Sehresultat gestattete, 3mal trat cirkumskripte eitrige Kerato-Iritis im Bereich des Wundkanales ein mit Ausgang in ein Leucoma adhaerens, welches durch nachträgliche Iridektomie die Erreichung eines mittleren Sehresultates gestattete, 1mal entwickelte sich aus einer leichten Quetschung der beiden Iridectomieschenkel durch einen sehr voluminösen Katarakt eine schleichende chronische Iridocyklitis mit Ausgang in Atrophia bulbi, 1mal trat der gleiche Ausgang in Atrophia bulbi durch totale Hornhautvereiterung ein. Das Endresultat dieser 13 nach Critchett operirten Augen gestaltete sich so, daß 6 Patienten auf Jäger Nr. 1 kamen, einer Jäger Nr. 6 las, ein Patient trotz vortrefflichstem Operationsresultat wegen präexistirender vorgeschrittener Atrophia n. opt. e causa centrali wenig Zuwachs seines Sehvermögens erhielt, 3 durch nachträgliche Iridektomie ein mittleres Sehresultat erlangten, 2 erfolglos operirt wurden. Die Zahl der nach Critchett Operirten ist viel zu gering, um einen Prozentsatz für den Verlust aufzustellen, zumal der eine Verlust einen hochgradigen Epileptiker (20 Anfälle und mehr in einem Tage) betrifft, ich also hier nicht abmessen kann, in wie weit der Nichterfolg,

unabhängig von der Operationstechnik, auf Rechnung durch das Allgemeinleiden gesunkener Ernährungsverhältnisse kommt. Da jedoch bei den übrigen 5 mit Entzündung verlaufenen Heilungen mindestens 3 der Operationstechnik zur Last fallen, sei es daß öftere Einführung von Instrumenten zur Entfernung rückgebliebener Staarreste, sei es daß Quetschung des Wundkanales durch einen zu voluminösen Staar den Entzündungsreiz abgaben, so gebot die Rücksicht auf die sich mir zur Operation anvertrauenden Patienten, auch von dem Critchett-Bowman'schen Auslöfflungsverfahren abzustehen, zumal, ich wiederhole es nochmals, Mooren und Jacobson (s. oben) bei regelmäßiger Hinzufügung der Iridektomie zum Lappenschnitt — und nur dieser modificirte Lappenschnitt kann mit der Auslöfflung, die ja ebenfalls stets die Iridektomie mit dem Hornhautschnitt verbindet, vergleichsweise neben einander gestellt werden, nicht aber die einfache Lappenextraktion — nur 3,4 % und 2 % Nichterfolge hatten. Alle 40 Auslöfflungen, die 27 nach Schuft'schen Principien und die 13 nach Critchett's Vorschrift, legten in mir den Keim zu der Ueberzeugung, daß die sogenannte lineare Schnittform oder besser gesagt Bogenschnitte mit sehr geringer Lappenhöhe (ungefähr $^3/_4$‴ für einen Schnitt, welcher $^1/_4$ des Hornhautumfanges beträgt oder $3^1/_2$—4‴ Länge hat, über 1‴ für einen Schnitt, welcher $^1/_3$ des Hornhautumfanges beträgt oder $4^1/_2$—5‴ Länge hat) dem Austritt harter Staare Hindernisse entgegensetzen, deren instrumentelle Ueberwindung dem Auge je umfangreicher der Staar desto größere Insulte zufügt, welche sich in der Heilungsperiode bitter zu rächen pflegen. Möglicherweise konnte auf der andern Seite allerdings der Lappenschnitt als solcher (v. Gräfe, Critchett, Bowman) wegen seiner Größe und Ausdehnung wieder Gefahren in sich bergen, welche die genannten Mißstände des sog. linearen Schnittes noch überwogen; allein wie hätten dann Mooren und Jacobson ihre glänzenden Resultate erzielen können? Auch A. Weber's ingeniös erfundenes Doppelhäckchen (Klinische Monatsblätter, September—Dezemberheft 65, S. 309) konnte mich trotz seiner warmen Empfehlung nicht zur instrumentellen Extraktion von Alterskatarakten durch einen Linearschnitt zurückführen, ebensowenig v. Gräfe's stumpfer Hacken (Arch. f. Ophth. XI, 3). Die nun folgenden Untersuchungen und Studien, welche den Hauptzweck dieser Arbeit bilden, werden es rechtfertigen, warum ich mich aus vollster Ueberzeugung dem Lappenschnitt zuwandte, und keine Verbesserung der modificirten Linearextraktion mit Benutzung eines Extraktionsinstrumentes mich dem Lappenschnitt wieder abwendig machen konnte.

Soll eine Alterskatarakt ohne Beleidigung der ihr gebotenen Passage d. h. des Wundkanales das Auge verlassen, so muß vor allem die Hornhautwunde eine solche Größe und Gestalt haben, wie sie dem Maximaldurchschnitt des jeweilig zu extrahirenden Kataraktkernes (oder des compakten Theiles der Katarakt) conform ist. Die genaue Bestimmung dieses Maximaldurchschnittes bildet den Kardinalpunkt der ganzen Extraktionslehre, aus ihr ergiebt sich mit logischer Konsequenz Gestalt und Größe des Hornhautschnitts. Von Daviel (1747) bis auf unsere Tage hing die Bestimmung des Hornhautschnittes rein von der Empirie ab; derselbe mußte so beschaffen sein, daß er dem austretenden Staare keinerlei Hinderniß in den Weg legte. Daviel nahm dazu $^2/_3$ des Hornhautumfanges; Aug. Gottl. Richter's unsterbliches Verdienst bleibt es, als der erste (um 1770) die Größe des Hornhautschnittes auf die Hälfte des Hornhautumfanges als hinreichende Größe festgesetzt zu haben, wie auch sein Zeitgenosse de Wenzel père in Paris es that, und ihm folgten die bedeutendsten Praktiker noch bis auf die jetzige Zeit, so Barth (um 1797) und seine 3 Schüler: Joh. Ad. Schmidt, Prochaska und G. J. Beer, ferner Carl Himly (um 1800), Benedict (1814), Friedrich Jäger (um 1827), Rosas (1830), William Mackenzie (1832), Jüngken (1829), Chelius (1839), Arlt (1850), Ed. Jäger (1844 und 54), von Gräfe (bis zum Jahre 1865), W. Zehender (1861) Pagenstecher (1861), Mooren (1862), Stellwag (1864), Hasner (1866) *) u. s. f. Arlt (vergl. dessen Krankheiten des Auges 1850, Bd. II. S. 298 u. 299) gebührt das große Verdienst, der bis dahin nur empirisch festgestellten Größe und Gestalt des Hornhautschnittes durch die genau in

---

*) Die beste Angabe der Kataraktliteratur findet sich:

1) Carl Himly's Augenheilkunde, von seinem Sohne 1843 nach den hinterlassenen Papieren des Vaters herausgegeben und mit Zusätzen versehen, Berlin, Bd. II. S. 211 u. ff.

2) Rosas Handbuch der theoretischen und praktischen Augenheilkunde, Wien 1830, Bd. II. u. III.

3) Seeliger, Uebersicht der verschiedenen Staarausziehungsmethoden nebst praktischen Belegen über die wesentlichen Vorzüge des Hornhautschnittes nach oben, Wien 1828.

4) Chelius, Handbuch der Augenheilkunde, Stuttgart 1839, Bd. II.

5) Wecker, Études ophthalmologiques. Traité theorique et pratique des maladies des yeux, Tome II. Fasc. 1 p. 266.

Zahlen gefaßte Angabe der dabei in Betracht kommenden Größenverhältnisse den scharf anatomischen Beweis der Richtigkeit beigefügt zu haben. Nach Arlt beträgt nämlich der Durchmesser der Hornhaut von einer Seite zur andern 5‴, von oben nach unten 4½‴; bei der Dicke der Hornhaut von nahezu ½‴ muß die Größe der „inneren" Kornealwunde überall mindestens ½‴ geringer ausfallen als deren äußere Größe; ein die Hälfte der Hornhaut umfassender und „nahe" an ihrem Rande geführter Schnitt wird also an seiner inneren Seite höchstens 4‴ lang sein und 2‴ Höhe haben, entspricht also gerade den Dimensionen einer normalen Linse, deren Aequatorial- und Dicken-Durchmesser Arlt zu 4‴, respektive 2‴ angibt. Diese vortreffliche Definition Arlt's hinkt an einer Stelle, insofern Arlt die Größendimensionen einer „normalen" Linse dem Hornhautschnitte zu Grunde legt, während es sich doch um die Extraktion „kataraktös entarteter" Linsen handelt, wir also die Größendimensionen der sog. Kataraktkerne der Größen- und Gestalt-Bestimmung des Hornhautschnittes zu Grunde legen müssen. Genau in Linien ausgedrückte Angaben über Aequatorial- und Dicken-Durchmesser extrahirter Katarakte besitzen wir aber nur spärlich und durchaus mangelhaft; besonders finden wir, wo überhaupt dergleichen Angaben vorkommen, eine vollständige Vernachlässigung des Dickendurchmessers der Katarakte, und es wird blos deren Aequatorialdurchmesser angegeben. Hierin sehe ich aber eine große Lücke der Staarextraktionslehre, da die möglichst genau in Linien gegebene Bestimmung von Gestalt und Größe der extrahirten Katarakte für diese Lehre von eminenter Bedeutung ist. Arlt scheidet a. a. O. S. 241 die normale Linsensubstanz überhaupt in zwei verschiedene Theile, den Kern und die Rinde; die Kerngröße gibt Arlt zu 3‴ Durchmesser und 1½‴ Axe an, dieses Volumen von dem der ganzen Linse (4‴ Durchmesser und 2‴ Axe) abgezogen gibt den Raum, welchen die Rinde einnimmt. Der Kern allein ist es, sagt Arlt, welcher in der zweiten Lebenshälfte eine mehr und mehr gelbe Färbung annimmt, und fügt dem einen Sektionsbefund bei, wo die anscheinend kataraktöse Linse einen dunkelgelben harten Kern von 3‴ Durchmesser und 1½‴ Dicke, von graulich-weißer Rinde umgeben, in sich barg. Darunter scheint Arlt allerdings nicht die Maximalgröße des kompakten Theiles einer Katarakt zu verstehen, denn er sagt weiter bei Gelegenheit der Ausbildung totaler Linsenstaare (S. 259): „In der Regel tritt der Ausgang ein, daß das (anfänglich aufgequollene) Volumen der Linse wieder abnimmt und die Rinde in eine etwas consistentere Masse verwandelt wird, welche mit dem Kerne mehr oder weniger fest zusammenhängt..."

Demnach kann also nach Arlt der kompakte Kataraktheil auch über 3‴ Durchmesser und 1½‴ Dicke betragen, doch gibt Arlt darüber keine bestimmteren Angaben. In der neuesten Zeit hat Jacobson (Arch. f. Ophth. XI 2, S. 218 und 226) seinen Tabellen über die von ihm erreichten Extraktionsresultate eine Rubrik beigefügt, welche die Beschaffenheit der extrahirten Katarakte anzeigen soll. Jacobson trennt die Kataraktmasse in Kern und Rinde; letztere wird als reif oder unreif bezeichnet, ferner in Bezug auf ihre Consistenz weich, zäh oder hart genannt, der Kern wird als groß oder als hart, oder nach seiner Farbe als weiß, gelb oder braun unterschieden; bei 30 Individuen mit 37 Extraktionen (Tabelle I. und II. umfassen im Ganzen 80 Individuen mit 105 Extraktionen) findet sich eine lineare Maßangabe des Kerndurchmessers und zwar ein Mal zu 2½‴, 28 Mal zu 3‴ und einmal zu 3½‴ angegeben, bei den darunter befindlichen 7 auf beiden Seiten Operirten ist für die beiderseitigen Kataraktkerne nur „ein und dieselbe" Durchmessergröße angegeben. Es leuchtet ein, daß diese Angaben Jacobson's ungenügend sind; denn Niemand wird sich daraus eine klare Vorstellung von der Gestalt und Größe der betreffenden 105 extrahirten Katarakte zu bilden im Stande sein. von Gräfe gibt gelegentlich seiner letzten Arbeiten über modificirte Linearextraktion (Arch. f. Ophth. XI, 3 S. 2) den Diameter größerer Linsenkerne zu 3¾‴ und darüber an. Wecker gibt diesen Durchmesser in seinen Études ophthalmologiques (Tome II. Fasc. 1 p. 222) zu 8 mlm. und darüber (= 3½‴ und darüber) an. Hasner faßt in seinen klinischen Vorträgen über Augenheilkunde (3. Abth. S. 316) die verschiedenen Kataraktgrößen mit dem Ausspruch zusammen, daß vom normalen Durchmesser und von beträchtlicher Konsistenz bis zu phthisischer Schrumpfung und zu vollständiger Verflüssigung die verschiedensten Abstufungen vorkommen. — Wo wir nach Arlt bei den Autoren noch genauere, d. h. in Linien ausgedrückte Angaben über Größenverhältnisse der extrahirten Katarakte finden, ist blos der Diameter der Katarakt berücksichtigt und danach die Schnittgröße in der Hornhaut bemessen. Darin liegt aber ein sehr großer Fehler, denn ein Kataraktkern ist kein scheibenförmiger Körper von verschwindender Dicke, etwa wie ein papierdünnes Hornplättchen, sondern hat eine sehr beträchtliche Dicke, deren Vernachlässigung bei Bestimmung des Hornhautschnittes auf verderbliche Irrwege führt oder besser gesagt geführt hat. Zur genauen Bestimmung von Größe und Gestalt des kompakten Kataraktheiles, schlechtweg des Kataraktkernes, habe ich alle

meine extrahirten Katarakte in der letzten Zeit genau gemessen *); 20 Messungen haben, dem Alter der Patienten nach geordnet, folgendes Resultat ergeben:

	Alter.	Katarakt = Diameter.	Axe (= Dicke.)
1) Frau Gr.,	54 J.	$3\frac{1}{2}'''$	$1\frac{1}{2}'''$
2) Herr Dr. Ma.,	56 J.	$3\frac{3}{4}'''$	$1\frac{1}{2}'''$
3) Herr Er.,	56 J.	3 '''	$1\frac{1}{2}'''$
4) Herr Pfarrer Em.,	56 J.	$3\frac{1}{2}'''$ knapp,	1 ''' gut.
5) Frau We.,	56 J.	$3\frac{1}{2}'''$	$1\frac{1}{2}'''$
6) Frau Ne.,	57 J.	$3\frac{3}{4}'''$	$1\frac{2}{3}'''$
7) Herr Kr.,	58 J.	$3\frac{1}{2}'''$	$1\frac{1}{2}'''$
8) Frau Li.,	60 J.	$3\frac{1}{2}'''$	$1\frac{1}{2}'''$
9) Frau Ja.,	62 J.	$3\frac{1}{2}'''$	$1\frac{1}{2}'''$
10) Herr Ru.,	63 J.	$3\frac{1}{3}'''$	$1\frac{1}{2}'''$
11) Herr Ru.,	63 J.	3 ''' gut,	$1\frac{1}{2}'''$
12) Frau He.,	64 J.	$3\frac{1}{2}'''$	$1\frac{1}{2}'''$
13) Herr Ru.,	66 J.	$3\frac{1}{2}'''$	$1\frac{1}{2}'''$
14) Jungfer Ga.,	67 J.	$3\frac{1}{3}'''$	$1\frac{1}{3}'''$
15) Frau St.,	68 J.	4 ''' knapp,	$1\frac{3}{4}'''$
16) Frau Ju.,	68 J.	3 ''' gut,	$1\frac{1}{2}'''$
17) Herr Dr. Th.,	69 J.	4 '''	2 ''' knapp.
18) Herr He.,	73 J.	4 '''	$1\frac{3}{4}'''$
19) Herr Sa.,	78 J.	$3\frac{3}{4}'''$	2 ''' knapp.
20) Frau Di.	81 J.	$3\frac{3}{4}'''$	$1\frac{3}{4}'''$ gut.

*) Bei dieser Gelegenheit muß ich darauf aufmerksam machen, daß man bei Messung so kleiner Dimensionen, wie sie hier in Betracht kommen, den Maßstab immer „möglichst dicht" an den zu messenden Körper halte; versäumt man diese kleine Regel, so werden die gefundenen Messungsresultate aus leicht einzusehenden Gründen zu klein ausfallen. So erhielt ich, als ich eine Zeit lang vor jeder Staaroperation die Größe des Hornhautdurchmessers bestimmte, immer um $\frac{1}{4}$—$\frac{1}{2}'''$ zu kleine Resultate, weil ich den Maßstab zu weit entfernt von der zu messenden Kornea hielt. — Nebenbei gesagt waren diese Kornealmessungen,

Aus dieser Tabelle, zusammengenommen mit den Dimensionen einer normalen Linse, welche Arlt (Arch. f. Ophth. III., 2) im Aequatorialdurchmesser zu 4‴ gut (Fig. 1 u. 2, bd), in der Axe zu $1^{4}|_{5}$‴ (Fig. 1 u. 2, ei) angibt*), lassen sich in Bezug auf Gestalt und Größe der zur Operation sich bietenden Katarakte, respektive des kompakteren centralen Theiles dieser Katarakte oder des sog. Kataraktkernes folgende Schlüsse ziehen:

1) Im Maximum ($3^{3}|_{4}$—4‴ Diameter, $1^{3}|_{4}$— nahe 2‴ Axe, Fig. 4) kann eine harte Katarakt nahezu die Größe einer normalen Linse erreichen; ich habe diese Maximalgröße insbesondere theils bei solchen Katarakten gefunden, welche bis zum Operationstermine als reine Kernstaare bestanden, während die Rinde nie breiig erweichte, sondern mit Erhaltung eines ziemlichen Grades von Transparenz, wie wenn der Staar noch nicht reif wäre, als hornartig verhärtete Masse an den Kern sich anschloß, respektive mit diesem ein zusammenhängendes Ganze bildete (s. Fall 2 u. 18), theils bei solchen Totalstaaren, wo die Erweichung der Rinde erst nach langem Bestand eines Kernstaares sich schließlich noch einstellte, als nur noch die äußerste Rindenschichte zur Erweichung fähig war, während der übrige Theil bereits mit dem Kern eine einzige harte Masse bildete (so Fall 6, 15, 17, 19 u. 20). Jedenfalls wird ein guter Theil der im höchsten Alter, d. h. um das 70ste Lebensjahr und darüber zur Operation kommenden reifen Alterskatarakte hierher zu rechnen sein.

2) Die Kerngröße der meisten zur Operation kommenden reifen Alterskatarakte ist eine mittlere, d. h. der Diameter des Kernes erreicht nur die Größe von 3—$3^{1}|_{2}$‴ bei einer Axenlänge von meist $1^{1}|_{2}$‴, zuweilen auch etwas darunter (Fig. 5). Kleinere Kerne (etwa 3‴ Diameter und darunter

---

die ich in dem Sinne anstellte, als gebe eine kleine Hornhaut ein ungünstigeres Heilungsresultat, durchaus zwecklos; denn haben wir eine kleine Hornhaut vor uns, so werden wohl auch alle übrigen Dimensionen des betreffenden Auges kleiner wie in der Norm sein, oder mit andern Worten die relativen Größenverhältnisse zwischen Kornealumfang und Linsenäquator werden gleichwohl der Norm entsprechen. In dieser Erkenntniß habe ich die Hornhautmessungen vor Staaroperationen wieder fallen lassen.

*) C. Ritter gibt in den Études ophthalmologiques von Wecker (Tome II. Fasc. 1 p. 2) den Radius der vorderen Linsenkapsel zu 9 mlm., den der hinteren zu 5,8 mlm. an; der Axendurchmesser beträgt nach ihm am todten Auge 4—5,4 mlm., am lebenden Auge etwas weniger.

bei 1‴ Axe, Fig. 6) scheinen nicht häufig vorzukommen und möchten auch schwer vorher richtig zu diagnosticiren sein; sobald vielmehr die schiefe Beleuchtung bei atropinisirter Pupille den gelben Kernreflex constatirt hat, müssen wir wenigstens auf eine mittlere Kerngröße rechnen, wenn nicht Gründe für die Maximalgröße vorliegen, als großer Kernstaar, Heranreichen des gelben Kernreflexes bis nahe zur vorderen Kapsel, sehr hohes Alter 2c.; jedenfalls könnte eine Unterschätzung der Kerngröße zu großen Verlegenheiten bei der Operation, zu Quetschung des Auges u. s. f. führen.

3) Alle Kataraktmessungen beweisen, daß die Kataraktkerne auch eine sehr beträchtliche Axenlänge oder Dicke haben; denn diese beträgt nahezu die „Hälfte" des jeweiligen Aequatorialdurchmessers. Der Dickendurchmesser der Katarakte ist also ein bei Abmessung des Hornhautschnittes nicht zu vernachlässigender Faktor.

Aus diesen möglichst genauen Bestimmungen von Gestalt und Größe der Kataraktkerne in ihrem Maximaldurchschnitt folgt Gestalt und Größe des Hornhautschnitts. Ehe ich jedoch speciell auf letzteren eingehe, erübrigt es noch, aus Arlt's vortrefflicher Arbeit: Zur Anatomie des Auges (Arch. f. Ophth. III, 2. S. 87) einige Maßverhältnisse der Hornhaut und vorderen Kammer eines normalen Auges ins Gedächtniß zurückzurufen. Die Dicke der Hornhaut*) (Fig. 1 u. 2, ac) beträgt $^2/_5$‴, der Durchmesser der Hornhautbasis an der Vorderfläche (innerhalb des Limbus conjunctivae) etwas über 5‴ (Fig. 1 u. 2, gh), der Durchmesser der vorderen Augenkammer (Fig. 1 u. 2, on) nahe $5^1/_2$‴. Um die Lage des Linsenäquators in Bezug zur hinteren Kornealoberfläche, der Membrana Descemeti, zu versinnlichen, wie der Fall z. B. faktisch nach Abfluß des Kammerwassers eintritt, verdient der folgende Satz Arlt's noch besonderer Erwähnung (vergleiche dazu Fig. 1 u. 2): Zieht man parallel zur geraden Axe des Auges ai auf jeder Seite durch den äußersten Punkt des Linsenrandes b u. d eine gerade Linie, also fdl und kbm, so trifft jede derselben die Descemet'sche Haut ungefähr in demselben Punkte r und s, in welchem die durch die Basis der Kornealoberfläche gh gelegte Ebene qt die Descemet'sche Haut schneidet. Durch die Figur 3 habe ich mich bemüht, die Größenverhältnisse vom Linsenäquator (d), Basis der vorderen Hornhautoberfläche (h) und Peripherie der vorderen

*) Alle Maßangaben Arlt's sind in Wiener Maß bestimmt; doch ist der Unterschied von Wiener Maß und rheinischem Maß bei den hier in Rede stehenden Größen gleich Null.

Kammer (n) von vorn her oder vom Standpunkte des Beobachters aus zu versinnlichen. Indem ich nun zur Entwickelung meiner Ansichten über die Beschaffenheit des Hornhautschnittes übergehe, muß ich von vorn herein betonen, wie sich übrigens auch schon von selbst versteht, daß die „innere" Seite des Hornhautschnittes oder mit anderen Worten die der vorderen Kammer zugewendete Seite desselben allein von Wichtigkeit für die Kataraktextraktion ist: sie muß, sollen Quetschungen vermieden werden, dem Maximaldurchschnitt des jeweilig zu extrahirenden Kataraktkernes conform sein. Zunächst und vor allem handelt es sich um die Kataraktkerne der oben beschriebenen Maximalgröße, d. h. $3^3/_4$—4‴ Diameter und $1^3/_4$ bis nahe 2‴ Axe (Fig. 4); bei einer solchen, der normalen Linse fast gleich kommenden Kataraktgröße, liegt es auf der Hand, daß die Höhe des inneren Hornhautschnittes oder der innere Schnittscheitel zwischen n und d in Fig. 3 oder zwischen s und n (= r und o) in Fig. 2 liegen muß, wenn der Kataraktäquator sich nicht an dem peripherisch stehen gebliebenen Theil der inneren Hornhautwunde anstemmen und damit der Linsenaustritt erschwert werden soll. Vollenden wir den noch in Frage stehenden Hornhautschnitt mit senkrecht nach vorn gewendeter Messerschneide, wie ich es zur Vermeidung eines Konjunktivallappens absichtlich zu thun pflege, so können wir den inneren Schnittscheitel so ziemlich mit dem Punkte h der vorderen Hornhautbasis in Fig. 3 identificiren. Sobald die Katarakt mit ihrem Maximaldurchschnitt die gebotene Hornhautpassage passiren muß, gestalten sich die Verhältnisse nach Fig. 7; daraus folgt, daß die innere Hornhautwunde etwa gerade mit der von der vorderen Hornhautbasis beschriebenen Linie correspondiren muß (denn Radius dieser Kreislinie gleich $2^1/_2$‴ und Radius der hinteren Linsenoberfläche gleich 5,8 mlm., also ebenfalls etwa $2^1/_2$‴), ferner kann ich bei Betrachtung der genau der Natur nachgebildeten Zeichnung nicht einsehen, wie man die betreffende Katarakt anders ohne Zerrung des Wundkanales aus dem Auge entfernen will, als wenn man der inneren Hornhautwunde eine der Kataraktdicke entsprechende Lappenhöhe, also gleich 2‴ gibt. Dies angenommen muß also bei gegebenem Schnittscheitel h die Schnittbasis in der Linie ab (Fig. 7) liegen, und die Punktions- und Contrapunktionsstellen a und b müssen wenigstens $^1/_2$‴ nach außen von der durchsichtigen Kornealgrenze in dem Korneosklleralbezirk liegen, da bei gegebener Hornhautdicke von nahe $^1/_2$‴ und bei ursprünglich parallel zur Iris durch die vordere Kammer geführter Messerklinge der innere Hornhautschnitt wenigstens $^1/_2$‴ von dem äußeren Schnitt abweicht, die innere Wundbegrenzung im vorliegenden Falle

aber der von der äußeren Hornhautgrenze gegebenen Linie entsprechen soll. Nur bei solchen Dimensionen der äußeren (6‴ Basis und 2‴ Höhe) und der inneren (5‴ Basis und 2‴ Höhe) Hornhautwunde ist ein von Zerrung freier Kataraktaustritt bei der vorausgesetzten Kataraktgröße möglich; die Höhenangaben fallen für innere und äußere Wunde gleich aus, weil ich eben, wie oben gesagt, den Hornhautschnitt mit „senkrecht" nach vorn gewendeter, nicht mehr zur Iris parallel laufender Messerklinge vollende, genau genommen wird freilich auch dann die äußere Schnitthöhe immer noch ein Weniges größer ausfallen wie die innere. — Wie gestaltet sich nun der Hornhautschnitt bei der durchschnittlich am meisten zur Operation kommenden Katarakt mit mittlerer Kerngröße, d. h. 3—$3^1|_2$‴ Diameter und $1^1|_2$‴ Axe (Fig. 5)? Werfen wir einen Blick auf Fig. 8, so folgt daraus die Antwort, daß die Schnittverhältnisse dieselben wie früher bleiben; nur bedürfen wir keiner Lappenhöhe von 2‴, sondern blos einer solchen von $1^1|_2$‴, lassen wir also den Schnittscheitel in h liegen, so bildet jetzt die Linie cd die Basis des Schnitts. Bei der geringeren Größe des Kernes wird auch dessen Peripherie nicht so nahe dem Hornhautrande liegen; es wird daher auch nichts daran liegen, wenn der Punkt h nicht exakt mit dem Hornhautrande zusammenfällt, sondern etwas in das eigentliche Hornhautgewebe hinein zu liegen kommt, ohne daß man deßhalb zu fürchten hätte, der Kern werde mit seinem Aequator an den peripherisch stehen gebliebenen Kornealrand anstoßen. Für die größere Zahl der zur Operation kommenden Alterskatarakte wird es somit genügen, der inneren Hornhautwunde eine Ausdehnung von $4^1|_2$‴ Basis und $1^1|_2$‴ Höhe (bei einer äußeren Wunde von circa $5^1|_2$‴ Basis und $1^1|_2$‴ Höhe) zu geben. — Wenn es in einem gegebenen Falle möglich sein sollte, die Existenz eines Kernes kleinster Dimension (circa 3‴ Diameter bei nur 1‴ Axe, Fig. 6) mit Sicherheit vorauszusehen, so könnte man natürlich den Hornhautschnitt noch weiter reduciren, d. h. auf 1‴ Lappenhöhe bei etwa 4‴ innerer und 5‴ äußerer Basis, wie in Fig. 9 versinnlicht ist. — Der Genauigkeit halber muß ich noch beifügen, daß ich in den obigen Bestimmungen der Hornhautschnittgröße unter Basis stets die direkte Verbindungslinie zwischen Punktions- und Kontrapunktionsstelle verstanden habe; darin liegt allerdings ein kleiner Fehler, denn die Basis eines Hornhautlappens wird durch den größten Kreis der Hornhaut gebildet, welcher Punktions- und Kontrapunktionsstelle verbindet; dadurch ergibt sich die Lappenhöhe um ein Weniges geringer, als bei meiner obigen Annahme der Schnittbasis; doch fällt dieser kleine Unterschied für die Praxis nicht besonders in die Wagschale.

Aus den anatomisch gegebenen Größenverhältnissen der zu extrahirenden Katarakte einerseits, wie der Hornhaut und der vorderen Kammer andererseits folgt somit consequenter Weise:

1) daß es für die Extraktion harter Katarakte nur eine Schnittform gibt, welche dem Kern erlaubt, ohne Beleidigungen des Wundkanales und eben darum auch spontan das Auge zu verlassen, das ist der Lappenschnitt,

2) daß Punktion und Kontrapunktion in die Korneosklerealgrenze verlegt werden müssen, wenn die „innere" Schnittbasis die gehörige Größe haben soll,

3) daß die Lappenhöhe des „inneren" Hornhautschnittes durch die „Kerndicke" bestimmt wird.

Seitdem ich nach diesen Grundsätzen den Hornhautschnitt führe, wobei ich im Voraus hinzufügen muß, daß ich überhaupt keine Kataraktextraktion ohne Iridektomie mache, sehe ich meine Staarextraktionen bei übrigens gleichen Verhältnissen sowohl in Bezug auf den Operationsverlauf als die Heilungszeit als das erlangte Sehresultat so konstant ohne jede Störung verlaufen, wie ich es früher bei den verschiedenen Auslöfflungsmethoden weder gekannt noch auch nur geahnt hatte. Von den Gefahren des Lappenschnitts an und für sich habe ich, wenn derselbe wenigstens in der eben beschriebenen Weise geführt war, durchaus noch nichts entdeckt, kann also auch diesen Fundamentalsatz, auf den von Gräfe seine Einführung des linearen Hornhautschnittes in die Kataraktextraktionslehre begründet, nicht anerkennen. Damit will ich durchaus nicht die Möglichkeit leugnen, daß in Folge des Lappenschnitts allein Vereiterung der Hornhaut eintreten kann (sog. spontane Hornhautvereiterung); denn es gibt unstreitig Hornhäute, deren Ernährung in der Weise gesunken ist, daß sie den Lappenschnitt nicht vertragen, sondern alsbald in Eiterung übergehen. Solche Hornhäute, deren Existenz jedoch nur „äußerst selten" ist, vertragen aber überhaupt keinerlei Verletzung; sie vereitern auch in Folge eines linearen Schnittes (nach Linearextraction: Jacobson, Klin. Monatsblätter, Sept.—Dezemberheft 64, S. 332, nach Iridektomie: v. Gräfe, Arch. f. Ophth. XII, 1. S. 214, Thomas Windsor, Ophth. Review N. 8, 1866, S. 365, Anm.), ja in Folge eines Hornhautstiches (Jacobson, an dem eben citirten Orte) oder einer einfachen Epithelabschleifung der Hornhaut (eigene Beobachtung nach einer Muskelvorlagerung, vergl. Klin. Monatsblätter, März- und Aprilheft 67, S. 73). Ob der Altersmarasmus eine besondere Beziehung zu einer derartigen Beschaffenheit der Hornhaut hat, ist mindestens zweifelhaft; denn sie findet sich ebensogut im mittleren Lebensalter und in der Jugend. Ich möchte diese Art der Horn-

hautvereiterung am liebsten neuroparalytische nennen; denn die vorliegende Ernährungsstörung der Hornhaut läßt sich nur auf eine gesunkene Funktion, d. h. Lähmung derjenigen Hornhautnerven zurückführen, welche bei der Hornhauternährung betheiligt sind, sei es nun daß dafür besondere trophische Nerven existiren, sei es daß die diesen hypothetisch zugeschriebene Funktion auf Rechnung der vasomotorischen Nerven (Schiff) kommt. Der Einwurf, daß in den betreffenden Fällen ja keine Sensibilitätsstörung der Hornhaut vorhanden gewesen sei, welche nach den Versuchen über die Trigeminusdurchschneidung als ein nothwendiges Symptom neuroparalytischer Hornhautvereiterung gilt, ist nicht stichhaltig; denn wenn auch die vasomotorischen (oder trophischen?) Nerven der Kornea auf den Bahnen des Trigeminus zum Auge gelangen, so entspringen doch sensitive und vasom torische (trophische?) Nerven der Hornhaut sicherlich verschiedenen Centren, können also auch separirt erkranken, wie es für die sensitiven Hornhautnerven auch bekannt ist; denn diese können gelähmt, d. h. die Hornhaut empfindungslos sein, ohne daß deßhalb auf äußere Reize sofort Hornhautvereiterung eintritt (Schiff, vergl. ferner v. Gräfe, Arch. f. Ophth. II, 1 S. 282), und daraus folgt eben die Unabhängigkeit der Hornhauternährung von deren sensitiven Nerven. Ebenso können die vasomotorischen (trophischen?) Nerven der Hornhaut in ihrer Funktion beeinträchtigt sein, und in Folge dessen auf eine nur unbedeutende Ursache hin Hornhautvereiterung erfolgen trotz wohlerhaltener Sensibilität der Kornea, und so fasse ich die sog. spontanen Hornhautvereiterungen nach an und für sich ungefährlichen Verletzungen der Kornea auf und nenne sie eben darum, unbekümmert um die wohlerhaltene Sensibilität des Organes, gleichwohl neuroparalytische. Von einer derartigen Hornhautvereiterung habe ich wie gesagt bei meinen bisherigen, nach den obigen Grundsätzen vollführten Lappenextraktionen noch nichts gesehen. Von 19 ohne Chloroform vollführten Extraktionen, welchen die Iridektomie theils mindestens 7 Wochen vorausgeschickt war (10 Fälle), theils gleichzeitig und zwar vor der Kapselspaltung beigefügt wurde (9 Fälle), bot nur eine Operation einen abnormen Verlauf, dies aber einzig und allein durch „meine eigene" Schuld. Die 81jährige marastische Patientin hatte einen Katarakt von Maximalgröße, während ich meinen Schnitt nur für mittlere Korngröße ($1^1/_2$‴ Lappenhöhe s. oben) einrichtete; dazu war die Schnittführung durch tiefe Lage des Auges, Enge der vorderen Kammer und ständiges Kneifen mit den Lidern der Art erschwert, daß wahrscheinlich Ein- und Ausstichskanal durch die Hornhaut abnorm verlängert, also die innere Schnittbasis

zu klein ausgefallen war; wenigstens stellte sich der Kataraktkern nach gehöriger Spaltung der vorderen Kapsel nicht spontan ein. Rationeller Weise hätte ich nun die Hornhautwunde seitlich vergrößern sollen; statt dessen griff ich aber zu einem Critchett'schen Löffel und extrahirte die Katarakt nicht ohne Zerrung der Iris und Kornea und mit gleichzeitigem Glaskörpervorfall; die Folge war eitrige Kerato-Iritis mit Ausgang in Iridochorioiditis und Atrophia bulbi. Das betreffende Auge fiel einzig und allein meiner fehlerhaft ausgeführten Technik zum Opfer; der vorhandene, allerdings hochgradige Marasmus hatte mit der schlechten Heilung aber durchaus nichts zu schaffen. Die übrigen 18 Extraktionen boten einen durchaus normalen Operationsverlauf, d. h. es trat weder Glaskörpervorfall ein, noch blieben irgend bemerkenswerthe Staarreste zurück. Ebenso ungestört und rasch verlief die Heilung; nur in 4 Fällen führte leichte iritische Reizung zur Bildung leichter Nachstaare, welche indessen das Sehvermögen nur in einem Falle merklich störten, daher hier noch nachträglich eine Discisio cataractae secundariae nöthig war. Das Sehvermögen stellte sich so heraus, daß 14 Operirte auf Jäger Nr. 1, einer auf Nr. 4 und 3 wegen schon früher vorhandener iridocyklitischer Prozesse nur auf mittlere Schrift kamen. Wie sich der Prozentsatz für den Verlust bei einer nach den entwickelten Grundsätzen richtig ausgeführten Operationstechnik herausstellen wird, kann ich noch nicht sagen, da dazu eine noch größere Zahl von Operationen gehört.

Es sei mir nun erlaubt, an der Hand der obigen, durch genaue Messungen gegebenen Grundlagen eine kurze Kritik der seit Aug. Gottl. Richter (c. 1770) üblichen Formen des Hornhautschnitts zu geben. Den Grundsatz als richtig vorausgesetzt, daß der Hornhautschnitt nur innerhalb des durchsichtigen, nicht von Konjunktiva bedeckten Theiles der Hornhaut geführt werden darf, wer möchte noch jetzt nach nahe 100 Jahren eine bessere Definition geben, als sie Aug. Gottl. Richter mit bewundernswerthem Scharfsinn gegeben hat? Richter's Hornhautschnitt (Fig. 10) umfaßt gerade die Hälfte der Hornhaut und zwar nach unten, Punktion und Contrapunktion liegen nächst der Hornhautgrenze, $^1/_4$‴ davon entfernt, das gibt eine innere Wundgröße von $3^1/_2$‴ Basis und $1^3/_4$‴ Höhe; vergleichen wir nun Fig. 10 mit den Figuren 7 und 8, so folgt daraus, daß der Richter'sche Schnitt von hinreichender Höhe auch für die dicksten Katarakte ist, daß dagegen seine Basis für Katarakte von Maximalgröße unbedingt ungenügend ist, ja für Katarakte mittlerer Kerngröße mit knapper Noth reichen dürfte. An Richter schließen

sich die folgenden Autoren, soweit sie die korneale Punktion und Contrapunktion beibehielten, folgendermaßen an:

	Richtung des Lappens.	Lage von Punktion und Kontrapunktion: Entfernung vom Kornealrand	in Bezug zum horizontalen Hornhautdurchmesser.
Richter	nach unten	$^1/_4$‴	gerade in demselben.
Beer	nach unten	$^1\|_8$‴	$^1\|_4$‴ darüber.
C. Himly	nach unten	$^1/_4$—$^1/_2$‴	ein wenig darüber.
Schiferli	= Richter		
Benedict	nach unten	$^1\|_4$—$^1/_2$‴	$^1\|_2$‴ darüber.
Fr. Jäger Ed. Jäger	nach oben	$^1\|_4$‴	gerade in demselben.
Rosas	nach oben	$^1\|_8$—$^1\|_4$‴	Einstich $^1\|_4$‴ darüber, Ausstich $^1\|_4$‴ darunter.
W. Mackenzie	nach unten	$^1\|_{20}$″ = $^3\|_5$‴	$^1\|_{20}$″ = $^3\|_5$‴ darüber.
Jüngken	nach unten	$^1\|_4$‴	$^1\|_4$‴ darüber.
Chelius	nach unten	$^1\|_8$—$^1\|_4$‴	$^1\|_4$‴ darüber.
Arlt	nach unten	möglichst nahe daran	gerade in demselben.
von Gräfe (bis 1865)	nach unten	höchstens $^1\|_2$‴	gerade in demselben.
W. Zehender	nach unten	nicht über $^1\|_3$‴	gerade in demselben.
Pagenstecher (bis 1862)	nach oben	?	gerade in demselben.
Mooren	nachunten(?)	?	etwas darunter.
Stellwag	nach unten	nächst dem Rande	etwas darunter.
Hasner	nach unten	Einstich $^1\|_4$‴, Ausstich $^3\|_4$—1‴	Einstich $^1\|_2$‴ darüber, Ausstich $^1\|_2$‴ darunter.

Was also die Lappenhöhe betrifft, so weichen die genannten Autoren in keiner bemerkenswerthen Weise von Richter ab. In Betreff der Lappenbasis geben Himly, Benedict, Mackenzie, von Gräfe für Punktion und Contrapunktion einen Spielraum bis zu $^1\|_2$‴ Entfernung vom Hornhautrande, wodurch die innere Schnittbasis bis zu 3‴ beschränkt wird, so daß sie also um so mehr bereits für mittlere Kerngröße mangelhaft ausfallen muß; noch

weiter geht aber Hasner, welcher eine Beschränkung der inneren Schnittbasis bis auf $2^3/_4$‴ zugibt; ein solcher Schnitt kann doch wahrlich nicht einmal für mittlere Kerngröße genügend sein! Wenn aber auch andere Autoren, wie Beer, Arlt, Stellwag, Punktion und Kontrapunktion möglichst nahe an den Hornhautrand verlegen, so erhalten sie doch höchstens nur 4‴ innere Schnittbasis, und das ist für Katarakte von Maximalgröße unbedingt noch ungenügend (vergl. Fig. 7). Lappenschnitte mit „kornealer" Punktion und Kontrapunktion bieten also wegen mangelhafter Größe ihrer Basis keine Sicherheit, daß „größere" Katarakte das Auge ohne Insultirung des Wundkanales verlassen; diese Mangelhaftigkeit gilt also gerade für Kataraktе des „höchsten" Alters; denn hier kommen ja die umfangreichsten Kerne am häufigsten vor *). Seit Aug. Gottl. Richter hat somit die Lehre von

---

*) v. Gräfe schreibt dem Marasmus einen besonders ungünstigen Einfluß auf die Heilung des Lappenschnittes zu. „Marasmus", sagt v. Gräfe (Klin. Monatsblätter, April und Maiheft 63, S. 143), „trübt meines Erachtens die Prognose der Lappenextraktion sehr und zwar der prämature noch mehr, als der dem Alter proportionale. Wenn einige Fachgenossen dem höheren Alter keinen erheblich ungünstigen Einfluß bei der Extraktion zugestehen, so widersprechen dem meine Tabellen auf das Entschiedenste, welche vom 65, aber namentlich vom 70 Jahre ein erhebliches Sinken der Heilungsquote nachweisen." Ich habe in dem Obigen nachgewiesen, daß bei kornealem Lappenschnitt die innere Schnittgröße für den bequemen Durchtritt von Katarakten, welche die Maximalgröße erreichen, nicht genügt; ich habe ferner gezeigt, daß gerade jenseits der 65 bis 70 Jahre Katarakte von Maximalgröße häufig vorkommen. Die mangelhafte Operationstechnik des kornealen Lappenschnittes genügt somit vollkommen, ungünstige Heilungen solcher Kataraktoperationen zu erklären. Wozu also zu einem so unbestimmten, nichtssagenden Begriffe, wie ihn das Wort „Marasmus" in sich schließt, seine Zuflucht nehmen? — Es ist ein bekannter Satz der Staarextraktionslehre, daß, wenn es sich um die Extraktion eines Individuums mit einerseits reifem, andererseits überreifem Staare handelt, die Operation des zuletzt erblindeten Auges mit reifem Staare eine bessere Prognose gibt, wie die des schon längst erblindeten Auges mit überreifer Katarakt. Auch zur Erklärung dieser Thatsache muß der „Marasmus" dienen. „Wollen wir der Thatsache eine Erklärung beifügen", sagt v. Gräfe (Arch. f. Ophth. X, 2 S. 219), „so geht sie natürlicher Weise dahin, daß das erst befallene Auge überhaupt das kränkere, respektive mehr marastische ist." Ich muß mich dem gegenüber ganz auf die Seite Arlt's stellen und ihm beistimmen, daß weder constitutionelle Verhältnisse noch atmosphärische noch das Verhalten des Pa-

der Kataraktextraktion keinen so großen Fortschritt gemacht als die Verlegung der Punktion und Kontrapunktion in die Korneosklleralgrenze, und dieses große Verdienst gebührt Jacobson (vergl. Fig. 11: Punktion und Kontrapunktion $^1/_2$''' unter dem Horizontaldurchmesser der Kornea „im" Limbus conjunctivae, Schnitt nach unten). Um jedes Mißverhältniß zwischen Größe des Korneallappens und Durchmesser der Linse zu beseitigen und so ein wichtiges Moment für eine schlechte Wundheilung nach der Kataraktextraktion zu entfernen, bildete Jacobson den Lappen jedesmal so groß als möglich, reichlich so groß daß auch der voluminöseste Linsenkern mit daran haftender Kortikalis hindurchtreten könnte, ohne zu viel abzustreifen oder gar den Lappen gewaltsam in die Höhe zu drängen oder zu knicken. „Zu diesem Zwecke", fährt Jacobson fort, „habe ich den Ein- und Ausstichspunkt nicht

---

tienten das vorliegende Faktum erklären können (vergl. Klin. Monatsblätter, Sept.—Dezemberheft 64, S. 330 u. ff.). „Es bleibt nur übrig", fährt Arlt (a. a. O.) fort, „eine Differenz der Katarakte anzunehmen: Mikroskopisch-chemische Unterschiede, welche sich auch den zurückbleibenden Kortikalmassen einprägen müssen." Allerdings liegt es an der Differenz der beiderseitigen Katarakte; allein wir brauchen zu keiner noch in's Dunkle gehüllten „mikroskopisch-chemischen" Differenz unsere Zuflucht zu nehmen; es handelt sich einfach nur um ihre Größendifferenz. Ist auf der einen Seite eben eine Katarakt reif geworden, so kann der Kern hier noch eine mittlere Größe haben, während er auf der längst reifen Seite Maximalgröße besitzt; operiren wir beiderseits gleichmäßig mittelst des kornealen Lappenschnittes, so kann die innere Schnittgröße für die Katarakt mittlerer Kerngröße vollkommen bequem genügen, während der Kataraktkern der zweiten Seite mit Maximalgröße nicht ohne Zerrung das Auge verläßt. Wenn also die letztere Seite schlechter heilt, so liegt es wieder an der mangelhaften Operationstechnik, oder mit andern Worten: hätten wir die innere Wundgröße unseres Lappenschnittes auf der zweiten Seite der Maximalgröße der Katarakt entsprechend groß gebildet, so wäre auch das Heilungsresultat ebenso gut ausgefallen, wie auf der ersten Seite. Marasmus kann die schlechte Heilung von Schnitten, wie wir sie für die Kataraktextraktion bedürfen, nicht erklären. Auch die größtnöthige Schnittform (Basis $^1/_2$''' unter dem horizontalen Querdurchmesser der Kornea, innere Lappenhöhe 2''') heilt an marastischen Augen noch vollkommen gut; nur muß dem Schnitt sein Charakter als reiner Schnitt bewahrt, d. h. er darf nicht gequetscht und gezerrt werden. Hierin liegt der Schwerpunkt der Staarextraktionslehre, nicht darin daß man die Lappenform ängstlich meide und den Schnitt möglichst linear bilde.

innerhalb des Limbus conjunctivae corneae gewählt, sondern in diesem selbst gerade da, wo die Kornea und Sklera vorn in einander übergehen, jedoch so daß die Schnittwunde auf dem Durchschnitt nicht weiß ist." Eine reiche praktische Erfahrung lehrte Jacobson, daß ein so geführter Lappenschnitt außerordentlich günstige Heilungsresultate lieferte, und dies nach seiner Ansicht aus zweierlei Gründen, einmal weil der gefäßhaltige, vom limbus conjunctivae bedeckte Theil der Kornea besser heilt, und zweitens weil die Wundlagerung hier besser ist; denn die Neigung des Kornealgewebes zu collabiren und dadurch die Wundlagerung zu beeinträchtigen, scheint da zu beginnen, wo der limbus conjunctivae aufhört. Ich muß gestehen, diese Begründung der von der Erfahrung bestätigten Schnittführung Jacobson's hat mich nie befriedigt; Schnittwunden der Hornhaut, insofern sie nur rein, d. h. ohne Quetschung vollführt und nicht mit fremden Körpern verunreinigt sind, heilen erfahrungsgemäß so gut im centralen wie im peripheren Theil der Kornea, und was ferner die durch Kollaptus gestörte Wundlagerung betrifft, so verschwindet dieselbe ja alsbald mit dem rasch eintretenden Wiederersatz des vorderen Kammerwassers. Die Gründe für die gute Heilung der Jacobson'schen Schnittführung sind tieferer Natur. Ich glaube sie in dem Obigen klar aus einandergesetzt zu haben: nur bei solcher Schnittführung ist es möglich, der inneren Kornealwunde eine solche Gestalt und Ausdehnung zu geben, daß sie der Gestalt und Größe des zu extrahirenden Kataraktkernes conform ist, dem Durchtritt desselben also keinerlei Hinderniß entgegensetzt; nur bei solcher Schnittführung ist es also auch möglich, dem Lappenschnitt den Charakter eines reinen, d. h. von Quetschung freien Schnittes zu bewahren, und ein solcher bietet der Natur keinerlei Heilungsschwierigkeiten dar, mag er im Centrum der Hornhaut oder in deren Peripherie oder in der Sklera selbst geführt werden. Durch genau anatomische und in Zahlen ausgedrückte Bestimmung der bei der Extraktion von Staaren mit hartem Kerne in Betracht kommenden Größen- und Gestaltverhältnisse der zu extrahirenden Katarakte im Vergleich zu der denselben durch den Hornhautschnitt gebotenen Passage bin ich zu demselben Resultate gelangt, wie Jacobson auf dem Wege der auf Statistik sich gründenden Empirie. Eine auf richtigen Voraussetzungen basirte Theorie muß aber mit der praktischen Erfahrung übereinstimmen; beide ergänzen einander. Es sollte mir daher zum größten Vergnügen gereichen, durch diese kleine Arbeit eine wesentliche Lücke in der wissenschaftlichen Begründung des Jacobson'schen Operationsverfahrens ausgefüllt zu haben. Zu erwähnen bleibt, daß nächst

Jacobson auch Pagenstecher (seit 1862)*), ferner Gustav Braun in Moskau und Wecker den Lappenschnitt in der Korneoskleralgrenze adoptirt haben. — Wie steht es nun um den Werth der sogenannten linearen Hornhautschnitte in ihrer Anwendung auf die Extraktion harter Katarakte? Schuft will durch einen Linearschnitt von 3‴ äußerer Wundlänge alle Alterskatarakte ohne Gefahr für das Auge extrahiren. Um sich eine richtige Vorstellung eines solchen Unternehmens zu machen, vergleiche man den Schuft'schen Schnitt (Fig. 12) mit den Größenverhältnissen eines Katarakt-

---

*) Pagenstecher verlegt jetzt (Klinische Beobachtungen, 3. Heft, Wiesbaden 1866) sogar den Schnitt in die Sklera, so daß „er nirgend die Kornea trifft, sondern sich in einer Ebene hält, die dicht vor der Ebene der Ciliarinsertion der Iris liegt." Außer dem leichteren Linsenaustritt wegen der peripheren Lage dieser Schnittform — was doch wohl ebensogut vom Korneoskleralschnitt gilt (Fig. 3) — schreibt Pagenstecher dem Skleralschnitt eine geringere Eiterungstendenz zu wie dem Kornealschnitte: „der anatomische Bau, namentlich das unvollkommne Gefäßsystem der Kornea und die dadurch bedingte geringere Resistenzfähigkeit lassen schon a priori annehmen, daß eine Verwundung ungleich schwerer ertragen wird, daß der Heilungsproceß jedenfalls ein langsamerer als in der gefäßreicheren Lederhaut sein muß." Pagenstecher sieht also die Sklera als ein höher organisirtes Gewebe an, wie es die Kornea ist; ich dächte, die Anatomie lehrte das gerade Gegentheil, insofern sie die Kornea vermöge ihres saftführenden, ein Blutgefäßsystem ersetzenden Kanalsystems, sowie vermöge ihres Nervenreichthums weit höher stellt wie die gefäß- und nervenarme Sklera. Reine, d. h. nicht gezerrte und gequetschte Schnittwunden der Kornea heilen daher auch stets leichter und sind weniger lange gereizt als dergleichen Schnittwunden der Sklera. Nicht die bessere Heilfähigkeit der Sklera zwingt uns zu einer peripheren Schnittführung, sondern die Größe und Gestalt der Kataraktkerne, welche nur dann mit Sicherheit die ihnen gebotene Hornhautpassage ohne Zerrung und Quetschung passiren können, wenn wir den Kornealschnitt möglichst peripher legen, d. h. ihn in der Korneoskleralgrenze führen. Dagegen bis in die Sklera zu gehen ist kein anatomischer Grund vorhanden. Daß der Lappenschnitt eine subkonjunktivale Lage erhalte, worauf Pagenstecher ebenfalls Gewicht legt, ist meiner Ansicht nach für die Heilung ganz bedeutungslos. Eine nachtheilige Seite der Pagenstecher'schen Schnittführung „in einer Ebene, die dicht vor der Ebene der Ciliarinsertion der Iris liegt," scheint mir darin zu liegen, daß sie leicht zu Kollisionen mit dem Canalis Schlemmii führen und dadurch zu bedeutenden Blutungen in die vordere Kammer Anlaß geben kann.

kernes von mittlerer und Maximalgröße (Fig. 4 u. 5), bedenke ferner, daß diese Kerne (mittlere Größe = 3—3¹/₂‴ Diameter bei 1¹/₂‴ Axe, Maximalgröße = 3³/₄—4‴ Diameter bei nahe 2‴ Axe) in einem voluminösen Schuft'schen Löffel liegend einen Hornhautschnitt von 3‴ linearer Ausdehnung passiren sollen; muß man da nicht staunend fragen, wie das überhaupt zugehen soll, wie man überhaupt nur ein solches Operationsverfahren aufstellen kann? Schuft muß wohl sein Verfahren publicirt haben, ohne es je praktisch geprüft zu haben? Gewiß kann es niemand verwundern, wenn Mooren von seinen nach Schuft vollführten Auslöfflungen 31,25 % verlor. Gibt man aber auch dem linearen Schnitte eine etwas größere Ausdehnung, d. h. ¹/₄ des Kornealumfanges oder 3¹/₂—4‴ äußere Wundlänge bei kaum über 3‴ innerer Wundgröße (vergl. Fig. 13), wie ich es gethan habe, so bleibt gleichwohl für die genannten Kataraktgrößen dasselbe Mißverhältniß, daß die lineare Hornhautwunde — darunter natürlich innere Wundgröße verstanden — kaum dem Diameter der zu extrahirenden Katarakte an Länge entspricht, geschweige davon daß dieselben doch auch noch eine sehr beträchtliche Axenlänge besitzen. Ich konnte natürlich auch keine besseren Resultate wie Mooren erzielen, d. h. 29,6 % Verluste. Daß es noch möglich sein mag, ohne Gefahr für das Auge Kataraktkerne kleinster Dimension (Fig. 6) durch solche, ¹/₄ des Hornhautumfanges umfassende Schnitte zu extrahiren, wie es v. Gräfe für solche Fälle anrieth, wo die Aussichten für Gelingen der Lappenextraktion ungünstig sind, will ich zugeben; wer will aber mit Sicherheit bestimmen, daß im gegebenen Falle die zu extrahirende Katarakt einen Kern von gerade so geringen Dimensionen enthält? Der praktischen Sicherheit angemessener ist es wahrlich, sich in jedem Falle auf einen Kataraktkern gefaßt zu machen, der größer ist, als er es voraussichtlich zu sein scheint. Critchett und Bowman haben allerdings dem sog. linearen Hornhautschnitt bessere Dimensionen gegeben, insofern nach ihrer Methode die äußere Kornealwunde (Fig. 14) 4¹/₂—5‴ beträgt, die innere Schnittgröße also 3³/₄—4‴ erreichen dürfte; das stimmt soweit zu dem Diameter auch der größten Katarakte, allein wo bleibt der Raum, welchen deren Axendurchmesser bei der Passage durch die Hornhautwunde für sich beansprucht? Diesen muß sich bei besagter Schnittform die Katarakt mit Gewalt und unter instrumenteller Beihülfe bei ihrem Austritt erst schaffen, und indem der Staar auf solche Weise den centralen Theil des Schnitts oder dessen Scheitelpunkt gewaltsam 1¹/₂—2‴, entsprechend der jeweiligen Kataraktdicke, aus einanderdrängt, muß sich nothwendiger Weise die Schnittlänge verkürzen, so

daß jetzt auch ein Mißverhältniß zwischen Kataraktdiameter und innerer Schnittlänge entsteht. Bei der Critchett-Bowman'schen Schnittform, welcher auch A. Weber folgt (12,5 mlm. = $5^1/_2$‴ äußere Schnittlänge, wodurch vielleicht die innere Schnittgröße bis nahe $4^1/_2$‴ gebracht werden kann), können also wenigstens Katarakte von Maximalgröße nur quetschend das Auge verlassen. Was Wunder also, wenn sich die Nachahmer der Methode wie auch ich über die große Zahl unreiner Resultate und die im Vergleich zur „modificirten" Lappenextraktion große Verlustzahl beklagen? — und mit letzterer Operationsweise allein, ich wiederhole es nochmals, können die instrumentellen, ebenfalls „stets" mit Iridektomie verbundenen Extraktionsmethoden mit linearem Hornhautschnitt zum Vergleiche neben einander gestellt werden —. Bietet aber der neueste Lincarschnitt v. Gräfe's bessere Größendimensionen? Durchaus nicht. Dieser Schnitt (Fig. 15) hat eine äußere Länge von $4^1/_2$—$4^3/_4$‴, kann also gewiß keine größere innere Schnittlänge haben wie 4‴. Diese lineare Ausdehnung genügt aber unmöglich, um einen Kataraktkern von $3^3/_4$—4‴ Diameter und „$1^3/_4$ bis nahe 2‴ Axe" ohne Quetschung und Zerrung des Wundkanales aus dem Auge zu schaffen. Die Vorzüge des v. Gräfe'schen Linearschnittes gegenüber dem Critchett'schen (streng lineares Prinzip bei peripherer Lage und senkrechter Richtung des Wundkanales durch die Kornea, besonders aber die leichte und sichere Ausführung des Schnittes mittelst eines Kontrapunktionsmessers) geben ihm darum aber noch keine günstigeren Größendimensionen, und eben darum habe ich mich daher auch nie bewogen fühlen können, ihn nachzuahmen. Welch' großen Werth v. Gräfe selbst der nicht instrumentellen, spontanen Linsenentwickelung beilegt, beweist seine letzte Arbeit (Nachträgliche Bemerkungen über die modificirte Linearextraktion, Arch. f. Ophth. XII. 1, S. 150). Hier empfiehlt v. Gräfe ganz besonders, stets zuerst das einfache Druck- (Schlitten-) Manoeuvre zur Entwickelung der Linse zu versuchen; „schlüpft dabei die Linse gleichmäßig heraus, so ist es gut; stemmt sich dagegen die Linse an mit Haltepunkten in der Wunde und längerem Aufspreizen derselben, so nimmt man besser den Hacken." Von 8 Katarakten pflegen auf solche Weise 7 spontan sich zu entwickeln. „Wollte man", fährt v. Gräfe weiter fort, „die Traktionsinstrumente durchaus verbannen, so würde ich in Ansehung der protrahirten und mühsamen Linsenentbindung, von welcher oben rücksichtlich auf gewisse Staarformen die Rede war, bei diesen eher geneigt sein, dem Schnitte mit Beibehaltung seiner übrigen Attribute eine geringe Lappenhöhe (etwa von $^1/_2$‴) zu geben, in der Weise wie es bereits angedeutet worden

ist (Punktion und Kontrapunktion $^1/_3$‴ näher gegen den horizontalen Querdurchmesser der Kornea, Messer $^1/_3$‴ breiter wie gewöhnlich). Mit dieser Modifikation, welche natürlich nur in denjenigen Fällen ihre Motive fände, in denen ein „schlüpfender" Austritt beim Drucke nicht zu erreichen ist, würde meines Erachtens auch der widerspenstigste Staar sich leicht einstellen. Dem Principe einer so bedeutenden Lappenhöhe, wie sie der früheren Extraktionsmethode zu Grunde lag, wird man sich in dem Gedanken, die Kontusion zu verringern, sicher nicht wieder zuzuwenden haben u. s. f." Daß ich in letzterem Punkte nicht mit v. Gräfe übereinstimmen kann, haben die obigen Definitionen gelehrt. Hat ein Lappenschnitt nicht die von der Kataraktdicke bestimmte innere Lappenhöhe, d. h. $1^1/_2 - 2$‴, so wird der Kataraktkern sich den für seinen Axendurchmesser zum Durchtreten nöthigen Raum stets erzwingen, somit Zerrungen im Wundkanale verursachen müssen, sei es mit, sei es ohne instrumentelle Beihülfe. Nichts rächt sich aber meinen bescheidenen Erfahrungen nach so sehr bei der Staarextraktion, als auch nur die geringste Zerrung und Quetschung des Wundkanales. Ich muß daher die betreffende Lappenhöhe für den Hornhautschnitt fordern, dessen Punktion und Kontrapunktion in die Korneoskleralgrenze zu verlegen sind, und zwar selbst bei den voluminösesten Kataraktkernen immer noch $^1/_2$‴ unter dem horizontalen Querdurchmesser der Kornea (s. früher und die Figuren 7 und 8).

Soll ein Lappenschnitt von bestimmter Form und Größe leicht und sicher ausgeführt werden, so muß die Messerform der Art gestaltet sein, daß nach geschehener Punktion und Kontrapunktion die weitere Führung des Messers mit Nothwendigkeit die verlangte Schnittform liefert. Daß die Klinge eines passenden Staarmessers von der Spitze nach dem Griffe zu allmählich an Breite und Dicke zunehmen muß, um die Hornhautwunde stets vollkommen auszufüllen und so vorzeitigen Abfluß des Kammerwassers zu verhüten, daß der Rücken des Messers verdünnt, aber stumpf, ferner geradlinigt sein muß, daß die Spitze des Messers, um leicht und sanft in die Hornhaut einzudringen, zweischneidig sein muß, das hat schon Aug. Gottl. Richter (Aug. Gottl. Richter's Abhandlung von der Ausziehung des grauen Staares, Göttingen 1773, S. 29 u. f. f.) mit praktischem Scharfblick aus dem Mechanismus der Operation gefolgert. Die Maximalbreite seines Messers (Fig. 16) setzt Richter zu 3‴ fest; denn es soll in einmaligem Vorwärtsschieben gerade die Hälfte der Hornhaut abtrennen, und Richter nimmt den Durchmesser der Kornealbasis unrichtiger Weise zu 6‴ an. Da derselbe nur 5‴ beträgt, wäre also wohl auch $2^1/_2$‴ Maximalbreite der Messerklinge ge-

nügend gewesen. Die Schneide seines Messers bildet Richter in leicht convexer Form ab, erwähnt darüber jedoch nichts Ausführlicheres in dem Texte. Zehender's treffliche Arbeit (On the most appropriate form of the cutting edge of knives, used for the extraction of cataract by the flap operation, by Dr. W. Zehender, Ophthalmic Review Nr. 1, April 1864, S. 5*)

---

*) Wenn Zehender diesen seinen vortrefflichen Aufsatz mit den Worten beginnt: A. G. Richter has, in his „Elements of Surgery" (Anfangsgründe der Wundarzneikunst 1790, III. S. 269 §. 260 — 264), perhaps given the most accurate and complete description we possess in literature generally of the properties which a good cataract knife should possess," so hat er wahrlich recht: denn ein besseres Staarmesser zum Lappenschnitt ist bis auf die letzte Zeit noch nicht geliefert worden. Leider stimmen die Abbildungen, welche Richter selbst seinen Schriften von seinem Messer beifügt, nicht mit der Beschreibung im Texte und sind somit, wie auch Zehender angibt (Klinische Monatsblätter, III. S. 125), fehlerhaft. Die einzige richtige Abbildung des Richter'schen Messers finde ich bei Blasius (Akiurgische Abbildungen, Berlin 1833, Taf. XV, Fig. 37) und füge sie wegen ihrer geringen Bekanntschaft hier bei (Fig. 16). Das Richter'sche Staarmesser ist vom Wenzel'schen (Fig. 18), wie schon aus der Beschreibung hervorgeht (Klin. Monatsblätter, III. S. 124), verschieden, und mögen die mangelhaften Abbildungen des Richter'schen Messers, die allerdings dem Wenzel'schen sehr gleichen, mit zu der Behauptung Veranlassung gegeben haben, Richter habe seine Staarmesserform von Wenzel entlehnt. Die Unrichtigkeit dieser Behauptung und die Aufklärung über die Entstehung seiner Messerform ergibt sich klar aus Richter's Schriften; Richter gibt in seiner „Abhandlung von der Ausziehung des grauen Staares, Göttingen 1773" auf S. 35 an, daß Beranger (vergl. Sabatier, Thes. de variis cataractam extrahendi methodis, Paris 1759), „ein erfahrner Wundarzt und Erfinder einer der besten Methoden den Staar auszuziehen," der erste war, der gezeigt hat, auf welche Art d. h. mit einem wie beschaffenen Staarmesser (Fig. 17) man am besten alle Schwierigkeiten des Hornhautschnitts vermeiden könne. Richter verbesserte die 2 Fehler des Beranger'schen Messers, dessen Rücken zu dick und dessen Klinge zu schnell breit werde, und so entstand Richter's Staarmesser, welches also nicht von Wenzel, sondern eher von Beranger entlehnt genannt werden kann. Zehender scheint Richter's Abhandlung von der Ausziehung des grauen Staares nicht zu Handen gehabt zu haben, sonst würde er noch entschiedener den ihm von Mackenzie (Ophth. Review, Nr. 2) gemachten Einwurf, Richter habe seine Staarmesserform von Wenzel entlehnt, zurückgewiesen haben. Die vorausgehenden Bemerkungen mögen also noch einen weiteren Stützpunkt zu dem von Zehender Klin. Monatsblätter III. S. 122 u. f. f. als Er-

hat diese Lücke in den Richter'schen Definitionen fast 100 Jahre später in einer unbestreitbar richtigen Weise ausgefüllt; denn wenn auch vor Zehender andere Autoren wie Carl Himly Staarmesser mit konvexer Schneide empfohlen haben (Fig. 20), so hat doch zuerst Zehender mit mathematischer Schärfe bewiesen, daß die Schneide eines bestmöglich beschaffenen Staarmessers konvex sein „muß," daß somit das so gebräuchliche Beer'sche Messer (Fig. 19) in dieser Beziehung mangelhaft ist. Zehender's Messer (Fig. 21) ist von allen jetzt vorhandenen Staarmessern sicherlich das beste. Nur in einem Punkte verfährt Zehender willkührlich und ohne sich nach einer anatomisch gegebenen Größe zu richten, ich meine die Maximalbreite und Länge des Staarmessers. „To attain the desired end," schließt Zehender seine citirte Arbeit, „we must finally append some more accurate details as to the form of the convexity; for not every knife with a convex cutting edge is calculated to fulfil the purpose in question. The centre of curvature must, to attain our object, lie in a perpendicular to the widest part of the knife, or more correctly expressed, to that part of the edge which is to cut through the last piece of the cornea. The length of the radius of curvature is of subordinate importance, and may be regulated pretty arbitrarily according to convenience. The shorter this radius, the shorter will be the entire blade, and vice versa. We have in our instruments taken the radius of 4 inches, which gives with a maximum width of the knife of somewhat less than 3 lines, a very conveniently propor-

---

widerung gegen Mackenzie Gesagten abgeben. — Bei Gelegenheit dieser Anmerkung sei erwähnt, daß kurz nach Einführung der Kataraktextraktionsmethode durch Daviel (1747) Nic. Jos. Palucci (1750, vergl. Blasius Taf. XV Fig. 29) der erste gewesen sein soll, der zur Vollendung des Hornhautschnittes ein einziges einfaches Instrument, nämlich ein Staarmesser, gebrauchte, obwohl er selbst sein Instrument „une aiguille d'une espèce singulière" nennt. Zur selben Zeit (1750) construirten auch La Faye und Sharp (Blasius, Taf. XV Fig. 30) ihre Staarmesser; ihnen folgten Poyet (Blasius, ebenda Fig. 27), Tenon (1757), Zach. Vogel, Jos. Warner (1754, Blasius, ebenda Fig. 28), Haaf, Beranger (1759), welchem letzteren also Richter die von ihm selbst gebrauchte Messerform entlehnte. Für eine weitere Geschichte der Staarmesserformen ist hier nicht der Ort; wen es interessirt, der vergl. z. B. Seeliger's Uebersicht der verschiedenen Staarausziehungsmethoden nebst praktischen Belegen über die wesentlichen Vorzüge des Hornhautschnittes nach oben, Wien 1828 S. 7 u. ff.

tioned length." Nun ist aber die Maximalbreite für das Staarmesser in der Lappenhöhe gegeben, d. h. dieselbe muß entweder der äußeren Lappenhöhe entsprechen, wenn man von dem Grundsatz ausgeht, daß der Lappenschnitt in einer einzigen vorwärtsgehenden Bewegung vollendet werden muß, oder sie kann auch der inneren Lappenhöhe entsprechen, wobei natürlich nach dem Vorstoßen des Staarmessers bis zu seiner Maximalbreite noch eine Hornhautbrücke von $^1/_2$‴ Dicke (= Dicke der Cornea) stehen bleibt, welche während des Rückziehens des Messers getrennt werden muß. Ich halte letzteres aus sehr gewichtigen Gründen für das praktisch Sicherste, d. h. ich gebe meinem Staarmesser, je nachdem es sich um die Extraktion eines Kataraktkernes mittlerer ($1^1/_2$‴ Axe) oder von Maximalgröße (bis zu 2‴ Axe) handelt, die innere Lappenhöhe in dem einen Falle also $1^1/_2$‴, in dem anderen Falle 2‴ betragen muß, die betreffende Maximalbreite von $1^1/_2$, respektive 2‴ (vergl. Fig. 23 u. 24). Meine Gründe dafür sind folgende. Einmal ist es nicht die „äußere" Größe und Gestalt der Hornhautwunde, welche für den Kataraktaustritt in Betracht kommt, sondern einzig und allein die „innere" Seite des Schnittes; diese muß also vor allem durch die Messerform gesichert sein, und das thun Messer von besagter Messerbreite ($1^1/_2$, respektive 2‴) mit absoluter Gewißheit. Habe ich z. B. einen Katarakt von mittlerer Kerngröße zu extrahiren, wünsche also, daß die innere Lappenhöhe $1^1/_2$‴ betragen soll, so führe ich mein Kataraktmesser von $1^1/_2$‴ Klingenbreite nach geschehener Punktion und Kontrapunktion so lange parallel zur Iris durch die vordere Kammer vor, bis die Maximalbreite des Messers die Kontrapunktion und zwar soweit passirt hat, daß ich im Rückgehen sehr bequem und ohne alle Anstrengung und Druck die stehengebliebene, $^1/_2$‴ dicke Kornealbrücke durchschneiden kann; diese rückgehende Bewegung geschieht mit senkrecht nach vorn gewendeter Schneide, es liegt also auf der Hand, daß die innere Lappenhöhe nun gerade der Breite der Messerklinge entsprechen muß, also $1^1/_2$‴ beträgt. Gerade so mache ich es, wo es sich um die Extraktion von Kataraktformen handelt, welche die Maximalgröße (an 2‴ Dicke) vermuthen lassen; nur nehme ich natürlich mein Staarmesser mit 2‴ Maximalbreite der Klinge. Ferner hat die Vollendung des Schnittes mit rückgehender Klinge den Vortheil, daß man vor dem Uebergang in diese rückgehende Bewegung erst langsam das vordere Kammerwasser abfließen lassen kann, daß man ferner vor Durchtrennung des letzten Restes der Kornealbrücke sowohl Fixationspincette als Lidhaltung sehr bequem entbehren, also den wichtigen Moment der Vollendung des Kornealschnittes bei möglichst geringem intraokulärem Drucke verrichten

kann. Diese Sicherheit der Schnittführung ist da durchaus nicht möglich, wo es sich darum handelt, den Schnitt in einer vorwärtsgehenden Bewegung zu vollenden. Anfänglich war ich im Begriff die Zehender'sche Messerform auf $1^1/_2$ und 2‴ Klingenbreite zu reduciren, erreichte jedoch dasselbe Ziel in noch etwas praktischerer Form (in Folge der größeren Länge der Klinge) dadurch, daß ich nach v. Gräfe's Publikation seiner neuesten Arbeiten über die modificirte Linearextraktion sein dazu benutztes 1‴ breites Kontrapunktionsmesser (Fig. 22) zum Modell nahm und danach $1^1/_2$—2‴ breite Messer verfertigen ließ. So entstanden meine Staarmesser Figur 23 u. 24, und ich habe bis jetzt noch nichts an ihnen auszusetzen gehabt. Wie bereits früher erwähnt, vermeide ich die Bildung eines Konjunktivalzipfels. Denn einerseits ist oft die daraus hervorgehende Blutung, welche sich bei eingesunkenen marastischen Augen in die vordere Kammer hineinzieht, für den weiteren Gang der Operation äußerst hinderlich, zweitens sehe ich aber keinen Vortheil des Konjunktivallappens ein. Man sagt, dadurch werde der Kornealschnitt zu einem subkonjunktivalen, und die Heilung erfolge darum besser; ein reiner Hornhautschnitt heilt aber unter einem immobilisirenden Druckverbande vollkommen sicher und bedarf dazu keines Konjunktivallappens, ist umgekehrt der Hornhautschnitt ein unreiner, d. h. ist er bei der Operation gequetscht und gezerrt worden, so wird ihn auch die Deckung durch einen Konjunktivallappen nicht vor Vereiterung schützen. Auch v. Gräfe kommt in seiner neuesten Arbeit (Arch. f. Ophth. XII. 1 S. 162) darauf zurück, daß das Vorhandensein eines deckenden Konjunktivallappens für den definitiven Erfolg der Operation nur von untergeordneter Bedeutung ist.

Ich habe früher schon gesagt, daß ich überhaupt keine Kataraktextraktion ohne Iridectomie mache, und es ist hier der Ort, die Gründe dafür darzulegen. Gesetzt den Fall, ich wollte die Iridektomie unterlassen, so braucht man sich nur die Figuren 4 u. 5 in's Gedächtniß zurückzurufen, um sich alsbald klar vor Augen zu stellen, welche Ausdehnung die Pupille erleiden muß, welcher bedeutenden Zerrung die Iris also ausgesetzt ist, wenn ein Kataraktkern mittlerer oder gar von Maximalgröße das Pupillargebiet passiren muß. Natürlich wird auf die seitlichen Theile der Iris die Hauptzerrung fallen, weil eben der Diameter der Katarakt mehr wie noch einmal so viel beträgt als die Dicke; ein Rückblick auf Fig. 7 und 8 werden diesen Satz versinnlichen. Das Atropin kann uns vor einer solchen Zerrung nicht sichern; denn wenn wir natürlich auch jedes der Kataraktextraktion zu unterwerfende Auge atropinisiren müssen, weil die Atropinwirkung in einer die Heilung wesentlich

unterstützenden Weise den Operationsakt überdauert, so fällt diese Wirkung doch für den Moment des Staaraustritts fort, weil die Pupille nach Abfluß des vorderen Kammerwassers sich bekannter Maßen nahe bis zu ihrer normalen Größe wieder verengert. Abgesehen von dem Mißverhältniß zwischen Pupillengröße und Größe des sie passirenden Kataraktkernes müssen wir hier weiter in Betracht ziehen, daß gerade wegen dieses jedenfalls mühsamen Durchtritts des Kataraktkernes durch den M. sphincter iridis letzterer dem Staarkerne stets eng angeschlossen sein wird, also auch einen sehr beträchtlichen Theil der den Kern fast ausnahmslos umgebenden weichen Kortikalmassen hinter der Iris rückhalten wird; da wir diesen Staarresten aber nicht beikommen können, es sei denn mit einer äußerst gefährlichen instrumentellen Reizung der sie hinter sich bergenden Iris, ja dieselben durch die deckende Iris unsern Blicken ganz entzogen sind, sind wir also deren reizender Wirkung auf die Iris schutzlos Preis gegeben. Ganz anders stellen sich die Dinge, wenn wir dem Austritt des Staares eine möglichst breite Iridektomie vorausschicken; einmal werden die Seitentheile der Iris alsdann weit leichter vor dem andrängenden Kerne seitlich zurückweichen können, also weniger Zerrung erleiden, sie werden ebendarum zweitens auch weniger dem Kerne anhaftende weiche Kortikalmassen abstreifen und hinter sich zurückhalten können, und drittens werden die unvermeidlich im Auge zurückgelassenen Kortikalreste, in einem durch Iridektomie und nachträgliche reiche Atropinisirung erweiterten Papillargebiet liegend, weit weniger die Iris reizen können. Ich mache die Iridektomie natürlich stets „vor" dem Staaraustritt; denn sonst würden mir durch sie ja nicht ihre zwei erstgenannten Vortheile zu Gute kommen. Diese Vortheile um den Preis der Verhütung einer durch die Iridektomie gesetzten Blutung, welche den weiteren Operationsverlauf stören könnte, zu opfern, wie es Jakobson bei nachträglich ausgeführter Iridektomie thut, habe ich mich nie genöthigt gesehen, einmal weil mich eine solche, stets unbedeutende Blutung noch nie wesentlich genirt hat, zweitens weil eine Iridektomie „nach" ausgetretener Linse neue Schwierigkeiten setzt. Die gleichen Beweggründe mögen auch Gustav Braun in Moskau und Wecker geleitet haben, wenn sie bei Adoption des Jakobson'schen Operationsverfahrens dasselbe dahin abänderten, daß sie ebenfalls die Iridektomie dem Kataraktaustritt vorausschickten. Wie wichtig die Iridektomie bei Rückbleiben von Staarrestchen im Auge ist, das hat schon längst v. Gräfe erkannt und hat auch dessen Schüler Mooren mit bewogen, die Iridektomie in sehr umfangreichem Maße dem Lappenschnitt beizufügen. Die ophthal-

mologische Wissenschaft ist darum v. Gräfe und besonders Mooren zu großem Dank verpflichtet. Verwundern muß es in der That, daß Arlt noch jetzt bei der Lappenextraktion nur beschränkten Gebrauch von der Iridektomie macht, während er doch andererseits die im Auge unvermeidlich rückbleibenden Staarrestchen als hauptsächlichsten Ausgangspunkt aller deletären Prozesse nach der Extraktion schildert und sich anheischig macht, fast alle Staaroperationen durchbringen zu wollen, wenn er nur ein Mittel wüßte, die besagten Staarrestchen mit Sicherheit aus dem Auge zu entfernen. Ein solches Mittel gibt es allerdings nicht; dafür ist aber die Iridektomie mit nachträglicher reichlicher Atropinisirung ein unfehlbares Mittel, sie trotz ihres Rückbleibens im Auge durchaus unschädlich zu machen. Auch diesen Punkt hat Jacobson in höchst verdienstlicher Weise in seiner Arbeit besonders hervorgehoben. Ob es in einzelnen Fällen erlaubt sein mag, die Iridektomie zu unterlassen, wo sich etwa eine auf Atropin sehr ausgiebig reagirende Iris mit dem Vorhandensein eines harten, von nur wenig weicher Kortikalis umgebenen Kataraktkernes kombinirt (Mooren), bezweifle ich, da trotz ausgiebiger Atropinwirkung eine Iris gleichwohl bei nur geringem Reize zur Exsudation tendiren kann, die ausgiebige Atropinwirkung somit noch kein sicheres Zeichen der Entzündungsimmunität der Iris ist. — Ich mache jetzt die Iridektomie stets gleichzeitig mit dem Lappenschnitt. Bei der bedeutenden Größe des Kataraktdiameters im Vergleich zur Pupillargröße muß die Iridektomie, um mit größtmöglichster Sicherheit jedwede Zerrung der Iris zu vermeiden, möglichst groß angelegt werden; ist die Iridektomie vorausgeschickt worden, so kann sehr leicht der Fall eintreten, daß die dem früheren Punktionsschnitt von $2^1/_2$, höchstens 3‴ Länge entsprechende Iridektomie einem voluminöseren Kataraktkerne und danach bemessenem Lappenschnitt an Größe nicht entspricht, und dadurch eine verderbliche Zerrung der die künstliche Pupille begrenzenden Schenkel der Iris bedingt wird. Davon daß bei gleichzeitig verrichteter und zwar dem Kataraktaustritt vorhergehender Iridektomie der Staarkern an den wunden Schnitträndern der Iris vorbeistreifen muß, während dieselben bei vorausgeschickter Iridektomie bereits verheilt sind — ein Moment, worauf auch Jacobson Gewicht legt, wenn er die Iridektomie dem Linsenaustritt nachschickt (Klin. Monatsblätter, Sept.—Dezemberheft 64 S. 330) —, habe ich niemals einen Nachtheil gesehen. Muß die Iridektomie der Staarextraktion vorausgeschickt werden, wie dann der Fall eintritt, wenn es sich um die Operation unreifer Katarakte handelt, welche erst durch eine der Extraktion kurz vorausgeschickte Spaltung der vorderen Kapsel zur Reife gebracht werden

sollen (vergl. v. Gräfe, Arch. f. Ophth. X, 2 S. 209), so muß die Iridektomie, wie v. Gräfe sehr richtig angibt, wenigstens 6 Wochen der Extraktion vorausgeschickt werden; ein Zwischenraum von 8—14 Tagen zwischen Iridektomie und Extraktion einer bereits reifen Katarakt nach Mooren's Vorschrift ist zu kurz gemessen; denn bis dahin ist eine Iridektomie noch nicht vollkommen verheilt: ein leichter Druck mittelst eines Couteau mousse genügt noch nach 14 Tagen vollkommen, die Wunde von Neuem wieder zum Klaffen zu bringen.

Ein dem Maximaldurchschnitt des jeweilig zu extrahirenden Kataraktkernes conform geführter Korneoskleral-Lappenschnitt sichert uns vor unreiner Heilung der Hornhautwunde (s. oben), eine dem Lappenschnitt stets beigefügte, möglichst breite Iridektomie sichert uns einmal vor direkter traumatischer Iritis, zweitens und zwar mit reichlicher Atropinisirung verbunden vor jeder durch unvermeidlich rückbleibende Staarrestchen inducirten Iritis (s. oben); wie sichern wir uns drittens vor etwaigen pathologischen Produkten, welche von der vorderen Linsenkapsel ausgehen, welche als drittes den vom Staar passirten Wundkanal begrenzendes Gewebe durch den sich durchdrängenden Kataraktkern zur Seite gedrückt wird? Meines Wissens hat zuerst v. Gräfe (1855) im Arch. f. Ophth. II, 1 S. 204 in einer Anmerkung die Ansicht ausgesprochen, daß die nach Staaroperationen so häufigen spinnwebigen Nachstaare auf einer Wucherung der intrakapsulären Zellen beruhen. Die Anmerkung lautet: „Von dem weißen Kapselstaar wesentlich zu unterscheiden ist der als Nachstaar so häufige dünnhäutige, durchscheinende, spinngewebige Kapselstaar, dessen Natur und Entstehung keinem Zweifel mehr unterliegt. In demselben ist nämlich die Kapsel vollkommen klar, die Opacität wird durch die locker anhaftende Schicht der intrakapsulären Zellen und meist auch durch einige trübe Kortikalsubstanz gebildet. In jener Schicht finden sich aber reichliche Körnchen (Fett, Kalk) sowohl als Zelleninhalt als zwischen den Zellen gelagert. Es besteht also diese Trübung lediglich in einer bei Kataraktbildung oder Entfernung der Linse sehr natürlichen, trophischen Alienirung der intrakapsulären Zellen. Diese Form führt eigentlich mit Unrecht den Namen des Kapselstaares, doch mag derselbe für die Praxis beibehalten werden, weil die Opacität nicht ohne Kapsel aus dem Auge zu entfernen ist u. s. f." Diese Erklärung der Entstehung dünnhäutiger Nachstaare will mir durchaus nicht plausibel erscheinen, und zwar aus folgenden Gründen. Wenn ein Kataraktkern die vordere Linsenkapsel passirt, so muß dieselbe vermöge der bekannten Größe des Kataraktdurchschnitts vorzüglich

seitlich in bedeutendem Maße aus einander gesprengt werden, und ihre Zipfel werden sich nach dem durch die Zonula Zinnii fixirten Kapseläquator zurückziehen (aufrollen); im größten Theil des Pupillargebietes befindet sich also nichts mehr von einer vorderen Kapsel sammt den intrakapsulären Zellen, sondern allein die keine Zellen führende hintere Linsenkapsel. Wie sollen also membranöse Trübungen in diesem Bereiche etwas mit vorderer Linsenkapsel und deren intrakapsulären Zellen zu thun haben? Was wir über die Kapselstaarbildung bei unversehrter Kapsel oder nach einfachen Discisionen wissen (vergl. Heinr. Müller, Arch. f. Ophth. II, 2: Untersuchungen über die Glashäute des Auges, insbesondere die Glaslamelle der Chorioidea und ihre senilen Veränderungen, ferner derselbe, Arch. f. Ophth. III, 1: Ueber die anatomischen Verhältnisse des Kapselstaares, ferner Schweigger, Arch. f. Ophth. VIII, 1: Ueber die Entstehung des Kapselstaares) kann also nicht hierher gezogen werden. Was wissen wir ferner positives über die Reizbarkeit der intrakapsulären Zellen? C. Ritter gibt uns darüber in seinen „Beiträgen zur pathologischen Anatomie des Auges nach Versuchen an Thieren" (Arch. f. Ophth. VIII, 1) gewichtige Fingerzeige. In dem zweiten Abschnitt dieser seiner Arbeit, betreffend die „Folgen der Discision und Verwundungen der vorderen Kapsel", sagt Ritter: „Bei allen meinen Versuchen blieb die Kapsel völlig ungeändert; die Schnittwunden waren ohne jede Folge, hinterließen keinen Spalt und wurden niemals sichtbar, so daß also die Ränder wieder einfach sich mit einander vereinigten. Einfache Stichwunden und die Einstichspunkte der Schneideinstrumente verhielten sich gleich; sie wurden durch vorspringende Linsenmasse aus einander gehalten, und es war an der Stelle ein weißer Fleck in der Kapsel zu sehen, so lange als diese Masse in dem Spalt lag; sowie die Masse resorbirt war, schloß sich die Oeffnung und der weiße Fleck verschwand. Die Kapsel zeigte dabei nie eine Veränderung ihrer Struktur, die weiße Farbe des Spaltes ist also nur auf die veränderten Refraktionsverhältnisse zurückzuführen. Dagegen erreicht man durch die Dilaceration mit dem Cystotome große klaffende Wunden der Kapsel, die Größe der Wunde richtet sich aber nur nach der Breite der vorspringenden Linsenmasse, um welche sich die Kapsel fest anlegt. Der Wundrand der Kapsel erscheint auch hier hell weiß und stark glänzend. Mit der Schrumpfung der vorgefallenen Masse geht dann Hand in Hand der Verschluß des Kapselloches, die Ränder legen sich an einander, verlieren damit ihre weiße Farbe; die Wunde wird zuletzt spaltförmig und verschwindet ohne jede Narbe. Weder die strukturlose Membran noch das Epithel der Kapsel lassen

während und nach diesen Vorgängen irgend welche Veränderung erkennen. Offenbar liegt also die Kapsel der vorderen Linsenschichten so fest auf, daß an ein Zurückweichen derselben nach Verwundungen nicht zu denken ist, es hängt das Klaffen der Wunde nur von der Größe des Linsenvorfalles ab, die Wundränder der Kapsel legen sich, wenn kein hindernder Körper zwischen ihnen liegt, einfach an einander und haften so fest, wie vor der Kontinuitätstrennung. Die Verbindung erfolgt ganz in derselben Weise, wenn längere Zeit seit der Trennung verstrichen ist." In dem dritten Abschnitt derselben Arbeit „Ueber die Entstehung der Panophthalmie", bei deren Erregung Ritter in seinen Experimenten Linse und Linsenkapsel sehr erheblich malträtirte, sagt ferner Ritter: „Die Linsenkapsel zeigte zu keiner Zeit weder an der vorderen noch an der hinteren Wand irgend pathologische Veränderungen; je nach dem Grade der erfolgten Entleerung war sie in Zipfel gegen den Linsenfalz eingerollt oder um Linsenreste faltig ausgespannt. Die strukturlose Membran der Kapsel war immer durchsichtig und klar, das Epithel der vorderen Kapsel stets von der gewöhnlichen Beschaffenheit, und nie ließ sich in den Zellen desselben eine Veränderung bemerken. Von einer Eiterbildung, wie sie C. O. Weber angibt, habe ich in diesen Epithelialzellen auch nie die geringste Spur gesehen." Ritter's Versuche beziehen sich auf lauter junge Kaninchen mit gesunder Linse, können also nicht mit senilen Staarlinsen verglichen werden. Es wird aber ebendarum wohl niemand den Schluß bestreiten wollen, daß, wenn die intrakapsulären Zellen gesunder jugendlicher Linsen sich so gleichgültig gegen Verletzungen verhalten, dieselben Elemente alter, bereits regressiv zerfallener Linsen gewiß keine größere Lebens- und Reaktionsfähigkeit besitzen werden. Ritter's Resultaten entgegen sagt Schweigger in einer Arbeit „Ueber die Entstehung des Kapselstaares" in demselben Band des Arch. f. Ophth. (VIII, 1): „Aehnliche Vorgänge geschehen bei oberflächlichen Wunden des Linsensystems, wo, wie man sich leicht experimentell beim Kaninchen überzeugen kann, neben kataraktösem Zerfall der benachbarten Linsenröhren die intrakapsulären Zellen in einen beträchtlichen Wucherungsprozeß gerathen, und durch Produktion neugebildeter Glashaut die Kapselwunde schließen können." Diesen Widerspruch Schweigger's gegenüber Ritter kann ich mir nur zu Gunsten Ritter's erklären, insofern Schweigger bei seinen mikroskopischen Untersuchungen zu sehr von der Zellulartheorie präoccupirt war und auf solche Art fand, was er schon vorher zu finden wünschte. — Wie sich die Reizbar-

keit der intrakapsulären Zellen bei unversehrter Linsenkapsel verhält, darüber gibt Iwanoff durch das Resultat seiner umfangreichen Untersuchungen pathologisch veränderter Linsen (Beitrag zur pathologischen Anatomie des Hornhaut- und Linsenepithels von Iwanoff in den Wiesbadener klinischen Beobachtungen, Heft 3, 1866) den besten Aufschluß: „Eine aktive Thätigkeit tritt bei den Epithelgebilden der Linsenkapsel selten ein, und das auch nur unter ganz besonderen, bis jetzt wenig erforschten Umständen, in der Mehrzahl der Fälle reagirt das Epithel der Linse auf pathologische Einflüsse durch regressive Metamorphose. In 296 von mir untersuchten Linsen konnte ich blos 18 Mal (6 %) der Fälle) entzündliche aktive Veränderungen der Linsenzellen beobachten, und zwar beziehen sich diese Fälle meist auf an Iridochorioiditis zu Grunde gegangene Augen*); bei genuinen Katarakten dürfte voraussichtlich dies Verhältniß noch geringer ausfallen; wir hatten es hier in der allergrößten Mehrzahl mit regressiven Metamorphosen der Zellen zu thun." Bei so torpidem Charakter der intrakapsulären Zellen kann ich mir nicht vorstellen, wie von denselben, zumal bei kataraktösen Linsen, wo sie ja bereits in regressiver Metamorphose begriffen sind (Iwanoff), nach dem Staaraustritt aktiv entzündliche Prozesse ausgehen sollen. Ich gebe allerdings zu, daß die Linsenkapsel vermöge der senilen Neigung der Glashäute zur Ablagerung von Glassubstanz auf ihrer Innenfläche (H. Müller, Arch. f. Ophth. II, 2) und ohne Einfluß von Zellenelementen, auch in das Bereich der vorderen Kapselöffnung nach Staaroperation eine solche Substanz ausschwitzen kann (v. Gräfe, Arch. f. Ophth. IV, 2 S. 249). Durch ein solches Produkt wird aber das Sehresultat doch nicht wesentlich alterirt werden, und sollte wirklich einmal ausnahmsweise dieser Fall eintreten, so bedarf es einer hier gewiß nur unschuldigen operativen Nachhülfe. Nachstaare in einer das Sehen beeinträchtigenden Weise beruhen meiner Erfahrung nach einzig auf iritischer Reizung. Mag man die Iridektomie so groß machen, wie man will, so entspricht sie doch gleichwohl nie dem Diameter der zu extrahirenden Kataraktkerne; letztere werden also stets seitlich die die künstliche Pupille begrenzenden Irisschenkel streifen und daher mehr oder weniger reizen müssen. Streng genommen ist also auch trotz der Iridektomie gar keine Kataraktextraktion ohne eine wenn auch nur

*) Vergleiche hierzu auch Schweigger: Ueber die Entstehung des Kapselstaares, Arch. f. Ophth. VIII, 1 S. 228 u. ff.

geringe traumatische Reizung der Iris ausführbar; die Produkte dieser Reizung, welche je nach Reizbarkeit der betreffenden Iris überhaupt wechseln werden, zusammengenommen mit den Produkten unvermeidlich im Wundkanale rückgelassener Restchen der Kortikalis und kleiner Blutcoagula, welche sich in dem Nachstaar als Fett- und Kalkpartikelchen auffinden, genügen mir vollkommen zu einer einfachen natürlichen Erklärung der Bildung dünnhäutiger Nachstaare im Gebiet der durch den Staaraustritt gesetzten Lücke der vorderen Kapselwand. Dafür daß die Iris den Hauptfaktor zum Zustandekommen jener Nachstaare bildet, spricht auch der Umstand, daß dieselben mit ihren kompaktesten (intensiv weiß gefärbten) Parthieen stets von der Iris ausgehen und ganz insbesondere von einem oder beiden Schenkeln der künstlichen Pupille, wo eben der Kataraktkern bei seinem Durchtritt seitlich den meisten Widerstand gefunden hat. Ich kann diese Nachstaare nur mit iritischen Exsudaten auf die Oberfläche der vorderen Linsenkapsel in Parallele stellen; ihnen eine Beziehung zu den intrakapsulären Zellen zu geben, das widerspricht der Erfahrung des Experimentes (Ritter) und den Resultaten reicher pathologisch-anatomischer Untersuchungen (Iwanoff). Ebendarum kann ich den erneuten Versuchen Pagenstecher's, die kataraktöse Linse in ihrer unversehrten Kapsel zu extrahiren, keine begründete Berechtigung zusprechen*). Indem aber Pagenstecher eine nur vermeintliche Quelle das

---

*) Richter hat bekanntlich das Verfahren zuerst als ein Ausnahmeverfahren für solche Fälle empfohlen, wo die Staarlinse mit ihrer Kapsel verwachsen sein sollte (vergl. Richter's Ausziehung des grauen Staares, Göttingen 1773, S. 95). Später kommt Richter in seinen Anfangsgründen der Wundarzneikunst, Göttingen 1790, Bd. III, S. 331 wieder auf das Verfahren in dem Sinne zu sprechen, dadurch alle nach der Extraktion von Verdunkelung der Linsenkapsel ausgehenden neuen Sehstörungen auszuschließen. Richter verhehlt sich jedoch durchaus nicht die Schwierigkeiten des Verfahrens und bezweifelt darum selbst, daß es je in allgemeinen Gebrauch kommen werde. G. Jos. Beer hat das Verfahren wieder aufgenommen (Methode den grauen Staar sammt der Kapsel auszuziehen, Wien 1799); allein es fand allgemeinen Widerspruch. Christ. Ludw. Mursina (1800) bemühte sich alsbald zu beweisen, daß der Nachstaar nicht durch die zurückgebliebene Kapsel, sondern allemal durch einen Entzündungsprozeß entstehe, daß also die Wegschaffung der Kapsel von keinem Nutzen sei, sondern im Gegentheil darum weil dieselbe nur selten ohne Druck und Reiz auf das innere Auge geschehen könne, gerade zur Entzündung und Bildung

Endresultat der Staaroperation störender Prozesse, d. h. die Linsenkapsel, durch sein Verfahren aus dem Auge eliminirt, führt er neue und höchst bedenkliche Gefahren in dieselbe ein; ich muß daher sein Verfahren nicht nur für nicht berechtigt sondern sogar für verwerflich erklären. Die bezeichneten Gefahren des Pagenstecher'schen Verfahrens sind erstens die Nothwendigkeit der instrumentellen Linsenentbindung, zweitens die unvermeidliche Zerreißung des Ciliarkörpers und drittens die unvermeidliche Eröffnung des Glaskörperraums. Wenn auch in einzelnen Fällen die Verbindung der Linsenkapsel mit dem Ciliarkörper durch die Zonula Zinnii so gelockert ist, daß es gelingen mag, die Linse in ihrer unversehrten Kapsel durch das einfache Druckmanoeuvre zu entbinden, so sind das doch nur Ausnahmsfälle, die für die Regel nicht maßgebend sind. „L'attache que la zonule de Zinn fournit à la capsule," sagt C. Ritter in Wecker's Études ophthalmologiques (Tome II, Fasc. 1 p. 3), »est assez faible; les membranes se confondent sans que ni l'une ni l'autre augmente d'épaisseur au point de jonction, et cependant il faut **une certaine force** pour détruire l'adhérence que la zonule de Zinn contracte, en ce point, avec la capsule.« In der Regel bedarf es somit eines Instrumentes — Pagenstecher bedient sich dazu eines Löffels von 9 Mlm. (= nahe 4‴) Länge, 6 Mlm. (= $2^1/_2$‴) Breite und 1 Mlm. (= knapp $^1/_2$‴) Tiefe —, welches mit einer gewissen Gewalt die Zonula Zinnii zerreißen muß, um die Linse in ihrer unversehrten Kapsel entbinden zu können. Ich kann mir diesen Operationsakt nicht

---

eines Nachstaares Gelegenheit gebe. Ebenso sprechen sich Joh. Ad. Schmidt, Rudolphi, Carl Himly, Benedict, Rosas, Chelius u. s. f. alle gegen das Verfahren aus; dasselbe fiel in Vergessenheit. Moyne', Christiaen (De l'extraction simultanée du cristallin et de sa capsule, Annales d'oculistique, Tome XIII, p. 181, 1845) und Sperino (1857) empfahlen von Neuem die Extraktion der Linse sammt ihrer Kapsel; auch sie fanden keine Nachahmer. Pagenstecher hat allerdings das in Rede stehende Verfahren in höchst gewichtiger Weise modificirt (tiefe Chloroformnarkose, reichlich großer Skleralschnitt und stets breite Iridektomie); allein die anatomische Schwierigkeit, d. h. die Anheftung der Linse an das Corp. ciliare mittelst der Zonula Zinnii, bleibt; sie macht auch bei der Pagenstecher'schen modificirten Methode die Anwendung von Gewalt nothwendig, und darin liegt eine große Gefahr für das Auge! — Beste Literaturangabe in Seeliger, Uebersicht der verschiedenen Staarausziehungsmethoden, Wien 1828, S. 23 und Chelius Lehrbuch der Augenheilkunde, Stuttgart 1839, Bd. II, S. 322.

denken, einmal ohne Zerrung des Ciliarkörpers und zweitens ohne Druck gegen die die künstliche Pupille begrenzenden Irisschenkel und Kornea. Als Folge dieser Zerrung des Ciliarkörpers erklärt sich sehr einfach das von Pagenstecher zugegebene häufige oder fast regelmäßige Auftreten von Glaskörpertrübungen im vorderen Abschnitt des Glaskörperraumes, dessen Ernährung den Erfahrungen der Pathologie gemäß in den Ciliarfortsätzen zu suchen ist; diese Trübungen verschwinden nach Angabe Pagenstecher's zwar häufig in 8 bis 14 Tagen, können aber auch Monate lang und länger bestehen bleiben. Die Eröffnung des Glaskörperraumes bei der Pagenstecher'schen Operation ist jedenfalls nicht zu vermeiden; denn eine Trennung der Hyaloidea von der hinteren Kapselwand gibt es nicht, sie bilden ein untrennbares Ganze, und ein Instrument, welches hinter die hintere Linsenkapsel eindringt, befindet sich eo ipso im Glaskörperraum und eröffnet der Glaskörperflüssigkeit somit eine freie Passage nach Außen. Auch hierüber geben C. Ritter's Untersuchungen Aufschluß: »Au delà de cette réunion (d. h. des hinteren Blattes der Zonula Zinnii mit der hinteren Linsenkapsel) la capsule postérieure s'épaissit elle-même un peu, et je dois dire qu'il ne m'a pas été possible de poursuivre l'hyaloïde dans toute l'étendue de la capsule postérieure. Cette portion de l'hyaloïde semble en réalité être virtuelle; car l'épithélium de cette membrane ne se prolonge pas sur la face postérieure de la capsule.« (vergl. Wecker's Études ophthalmologiques, a. a. O. S. 22 und Ritter, Zur Histologie des Auges, Arch. f. Ophth. XI, 1 S. 104). Das Günstige dieser Art des Glaskörpervorfalles bei Extraktion der Linse sammt Kapsel ist, daß dadurch keine Staarreste peripherisch gegen die Ciliarfortsätze bei Seite geschoben und durch deren nachträgliche Quellung verderbliche iridocyclitische Reizzustände hervorgerufen werden können, daß ferner vermöge der totalen Chloroformnarkose nicht viel, ja oft gar kein Glaskörper kommt, somit auch die übrigen Gefahren des Glaskörpervorfalles, als Blutungen in die Bulbushöhle durch plötzliche Aufhebung alles intraokulären Druckes u. s. f., weniger in Betracht kommen. Allein immerhin hat die Eröffnung der Glaskörperhöhle etwas riskantes; wie z. B. dann, wenn beim Versuche die Linse sammt Kapsel zu extrahiren die Kapsel vor Entfernung der Linse einreißt, statt dem Löffel zu folgen? wie dann wenn der Patient im ungünstigen Momente aus der tiefsten Narkose erwacht und plötzlich unruhig wird? Wahrlich der Preis für Extraktion der Linse sammt Kapsel ist in Erwägung, erstens daß die von der rückgebliebenen Linsenkapsel nachträglich ausgehenden pathologischen Prozesse

übertrieben sind, zweitens daß Iridektomie und reichliche Atropinisirung unvermeidlich rückbleibende Staarreſtchen unschädlich machen, ein viel zu gewagter! — Pagenstecher beruft sich als Beweis für die Trefflichkeit seines Operationsverfahrens auch auf das ideal vollkommene Sehvermögen solcher Staaroperirter, welche im Bereiche ihres Pupillargebietes keinerlei Reste einer Linsenkapsel mehr haben. Das ist allerdings richtig. Schon A. G. Richter erwähnt die Beobachtung, daß diejenigen, denen ein mäßiger Theil der gläsernen Feuchtigkeit vorfällt, nach der Operation ein weit schärferes Gesicht erhalten als diejenigen, denen diese Feuchtigkeit nicht vorgetreten ist. „Vielleicht," fährt Richter fort, „ersetzt diese Feuchtigkeit, die in Absicht ihrer Konsistenz der Krystalllinse am nächsten kommt, den Verlust der Linse einigermaßen, indem sie vordringt und die ganze hintere Augenkammer anfüllt" (Anfangsgründe der Wundarzneikunst, Göttingen 1790, Bd. III, S. 317). Der wahre Grund des schärferen Sehens, die Beseitigung der Linsenkapsel aus dem Pupillarbereich, ist Richter entgangen. So wahr aber auch diese Beobachtung ist, so ist es doch nicht Sache des praktischen Augenarztes, nach idealen Resultaten zu streben, wenn sie nur mit Gefahren für das Auge zu erreichen sind; ihm muß es vielmehr am Herzen liegen, einem möglichst großen Prozentsatz seiner Operirten ein vollkommen brauchbares Sehvermögen wiederzugeben, und ich denke, wenn sie Jäger N. 1 zu entziffern vermögen, so genügt das; dafür daß sie vielleicht Jäger Nr. 1 leicht zu lesen im Stande sind, etwas von der operativen Sicherheit zu opfern, halte ich vom praktischen Standpunkte aus für ungerechtfertigt. — Wenn es wirklich von bedeutender praktischer Wichtigkeit wäre, die Linsenkapsel aus dem Bereiche der Pupille zu entfernen, so wäre gewiß der Handgriff Hasner's weit sicherer, nach Entfernung der kataraktösen Linse als letzten Operationsakt die hintere Linsenkapsel zu spalten (Klinische Vorträge über Augenheilkunde von Dr. Joseph Ritter von Hasner, Abth. III: Krankheiten des Linsensystems, Prag 1866, S. 305). Indeß fehlt mir über diesen Hasner'schen Handgriff jede eigne Erfahrung. Ich habe nur beizufügen, daß Richter auch dieses operative Manoeuvre schon kannte und für gewisse Fälle, d. h. wenn die hintere Linsenkapsel getrübt war, empfahl (Anfangsgründe der Wundarzneikunst, Bd. III, S. 328); ebenso Beer und Benedict; Rosas erklärte sich wegen etwaigen Glaskörpervorfalles dagegen. Auch Arlt hat nichts dagegen, ausnahmsweise wo die Kornea nach der Extraktion nach hinten einsinkt und dadurch eine schlechte Wundlagerung bedingt, die hintere Kapsel einzustechen, um durch den vordringenden Glaskörper die Wundlagerung

zu bessern (Die Krankheiten des Auges von Arlt, Prag 1858, Bd. II, S. 317).

Eine wichtige Rolle spielt in der Neuzeit bei der Lehre von der Staarextraktion die Frage, soll man unter Chloroformnarkose extrahiren oder nicht? Seitdem Jüngken die Chloroformnarkose mit warmen Worten in die ophthalmologische Praxis eingeführt hat (Ueber die Anwendung des Chloroforms bei Augenoperationen, Berlin 1850), haben sich sehr viele Widersprüche dagegen erhoben. Einmal die nicht erwiesene absolute Ungefährlichkeit der totalen Chloroformnarkose für das Leben überhaupt, ferner mit spezieller Berücksichtigung der Staarextraktion die Möglichkeit unwillkührlicher Muskelkontraktionen bei unzeitigem Erwachen und die Brechneigung des Patienten (Zehender, Arlt, in neuerer Zeit auch Stellwag, Hasner, G. Braun, Delgado u. s. f.) hatten das Chloroform aus der Staaroperationslehre verdrängt, als Jacobson 1863 bei Publikation seines neuen Operationsverfahrens die totale Chloroformnarkose neben dem Korneoskleral-Lappenschnitte und steter Iridektomie als das dritte nothwendige Bedingniß des sicheren Gelingens der Staarextraktion aufstellte. Da ich ebenfalls lange Zeit keine Staarextraktion ohne Chloroform verrichtete, kann ich Jacobson vollkommen beistimmen, daß die Angst vor dem Chloroformiren bei der Staarextraktion eine durchaus übertriebene war; unwillkührliche Muskelkontraktionen und Brechen stellen sich in praxi in der That nicht als so gefährlich heraus, wie die Theorie sie sich vorgemalt hat; wer zu chloroformiren versteht, wird ihnen rechtzeitig zuvorzukommen wissen; Jacobson hat in dieser Beziehung Alles gesagt, was zu sagen ist, und da ich es nicht besser zu demonstriren vermag, verweise ich auf die Arbeit Jacobson's. Wenn ich somit vollkommen mit dem Ausspruche Jacobson's übereinstimmen muß, daß die Anwendung des Chloroforms bei der Lappenextraktion des grauen Staares unter allen Umständen zulässig ist, so kann ich doch gleichwohl, so wenig wie es v. Gräfe thut (Arch. f. Ophth. XI. 3. S. 46), die Nothwendigkeit anerkennen, bei jeder Staarextraktion zu chloroformiren. Zumal ältere Leute pflegen so viel Einsicht und Willenskraft zu haben, sich ohne gewaltsames Widerstreben mit der nöthigen Ruhe der Operation zu unterwerfen. Die Chloroformnarkose ist hier durchaus überflüssig und kann nur eine lästige, die Aufmerksamkeit des Operateurs störende Zugabe zur Operation selbst abgeben. Ganz anders wo Patienten, ohne es zu wollen, bei jeder Berührung des Augapfels krampfhaft die Lider schließen müssen oder aus übertriebener Aengstlichkeit unruhig den Augapfel hin und

herrollen und das Auge zupetzen oder von vornherein ohne Chloroform jede Operation versagen, oder wo ganz bestimmte pathologische Zustände am Auge auch das geringste Pressen gefährlich erscheinen lassen, wenn es sich z. B. um die Kataractextraktion an einem Auge mit defekter Zonula Zinnii, mit totaler Verflüssigung des Glaskörpers, besonders bei ausgedehnter Sclerotico-chorioiditis post., oder mit partieller Netzhautablösung handelt; die Kataraktextraktion unter totaler Chloroformnarkose ist hier vollkommen begründet. Auch Jacobson scheint es anzuerkennen, daß die Chloroformnarkose nicht unumgänglich nöthig ist, da er dieselbe bei anderer Gelegenheit (Klinische Monatsblätter für Augenheilkunde, September- bis Dezemberheft 1864. S. 330 und Arch. f. Ophth. XI. 1. S. 114) ebenfalls nur für die zuletzt von mir charakterisirten Fälle verlangt. Daß Pagenstecher — und Wecker, indem er die Pagenstecher'sche Operationsweise adoptirt, — bei Extraktion der Linse in ihrer Kapsel, also einer Extraktionsweise, wobei die Eröffnung des Glaskörperraumes nicht zu umgehen ist, großes Gewicht auf die totale Chloroformnarkose legen müssen, liegt auf der Hand. Allein gerade diese Nothwendigkeit, stets nur in tiefer Chloroformnarkose extrahiren zu müssen, ist wahrlich keine anziehende Seite der besagten Operationsmethode. Wollen wir überhaupt in Chloroformnarkose die Kataraktextraktion ausüben, so bedürfen wir den tiefsten Grad derselben; anderen Falls würde sie ja direkt schaden. Niemand wird aber leugnen wollen, daß man einen Menschen zu Tode chloroformiren kann, Niemand weiß, wo das Quantum liegt, welches im gegebenen Falle nicht überschritten werden darf, ohne Lebensgefahr zu bringen*); aus diesen Gründen muß ich ehrlich bekennen, daß, obwohl ich selbst (bei 7 Unzen Maximalquantum) — manchen Schrecken abgerechnet — noch nie ein Unglück durch Chloroform erlebt habe, ich doch nie ohne eine gewisse Aengstlichkeit bis zu einem tiefen Grad der Narkose wie bei Staaroperationen chloroformire, und das ist keine angenehme Zugabe bei einer Operation, welche schon an und für sich die ganze Aufmerksamkeit des Operateurs für sich in Anspruch nimmt. Als Regel kann ich somit die Chloroformnarkose

*) Wer sich über die Gefahren der Chloroformnarkose und deren Vermeidung instruiren will, dem kann ich nicht genug Stanelli's Aufsatz empfehlen: „Was ist der Chloroformtod? und wie ist er zu verhüten?" Berlin 1850 (bei Hirschwald).

bei der Kataraktextraktion (mit rückbleibender Kapsel) nicht anerkennen, sondern nur als Ausnahme für bestimmte, oben näher bezeichnete Fälle.

Ehe ich diesen Aufsatz schließe, welcher nur die Operation von Katarakten mit hartem Kern, also von Katarakten bei Individuen über 35 bis 40 Jahre, betrifft, sei mir noch ein Wort erlaubt über die Operation von Katarakten ohne harten Kern, wie sie also gemeiniglich unter der genannten Altersgrenze vorzukommen pflegen. Ich kann für die Operation dieser Katarakten nur 2 Arten zu operiren anerkennen: die einfache Discision und die sog. modificirte Linearextraktion. Solange die einfache Discision genügt, d. h. von einer Linsenquellung noch keine Gefahr für die unversehrte Iris zu besorgen ist (also bis zu circa 15 Jahren), würde ich sie um den Preis der Erhaltung einer runden Pupille der Staarextraktion, welche ich aus oben dargelegten Gründen nur mit einer Iridectomie verbunden billigen kann, vorziehen. Wozu soll jedoch die modificirte Discision dienen? Haben wir von der Quellung einer discidirten Linse Gefahren für das Auge zu fürchten, und müssen wir, um diesen Gefahren aus dem Wege zu gehen, die Iridectomie der Discision vorausschicken, dann kommen wir eben so sicher und weit rascher mit der modificirten Linearextraktion zum Ziele. Handelt es sich dabei um die Extraktion noch nicht völlig reifer Staare, z. B. Schichtstaare, hintere Kortikalstaare u. s. f., so bringe man diese 5 bis 6 Wochen nach vorausgeschickter Iridektomie durch eine der Linearextraktion 6—12 Tage vorausgeschickte Discision zur Reife (vergl. v. Gräfe, Arch. f. Ophth. X. 2. S. 209). Jedenfalls erreichen wir so in weit kürzerer Zeit und ohne Gefahr vor nachtheiligen Quellungssymptomen ein bestimmtes Ziel.

Die ganze Staaroperationslehre zusammengefaßt, operire ich den Staar nach zweierlei Methoden: Einfache Discision und modificirte Extraktion. Handelt es sich um Extraktion eines Staares, so kommt es darauf an, ob ein Kataraktkern vorhanden ist oder nicht; im ersteren Fall bestimmt der Axendurchmesser oder die Dicke des Kataraktkernes die Lappenhöhe der inneren Kornealwunde bei äußerem Korneoskleralschnitt (s. oben). Ist der Axendurchmesser einer Katarakt gleich null, d. h. ist der Staar breiig erweicht oder flüssig, so können wir — aber auch nur dann — die Lappenhöhe ebenfalls verschwinden lassen, d. h. wir können einen sogenannten linearen Schnitt zur Extraktion der betreffenden Katarakt wählen. Die Linear-

extraktion kann also durchaus nicht den Anspruch auf den Namen einer besonderen Operationsmethode machen; sie bildet, wie Hasner sehr richtig bemerkt, eben nur den einen durch die vorliegende Konsistenz des Staares bedingten Grenzstein der Staarextraktionsmethode überhaupt. Wenn ich somit meine Staaroperation unter die 2 Rubriken: Einfache Discision und modificirte Extraktion unterbringe, so beruht dies auf der durch die kliuische Erfahrung mir gegebenen Ueberzeugung. Diese zu rechtfertigen, habe ich die letzten Worte meinem Aufsatze beizufügen für nöthig befunden.

Erklärung der Abbildungen.

(Alle Figuren — Figur 2 ausgenommen — in natürlicher Größe.)

Fig. 1. Horizontaler Durchschnitt des Auges eines 30jährigen Mannes in natürlicher Größe (nach Arlt).

Fig. 2. Derselbe Durchschnitt in vierfacher Vergrößerung (nach Arlt).
ac, Dicke der Hornhaut, $= {}^2/_5'''$.
ei, Axe der Linse, $= 1^4/_5'''$.
bd, Aequatorialdurchmesser der Linse, = etwas über 4‴.
gh, Durchmesser der Hornhautbasis an der Vorderfläche innerhalb des Limbus conjunctivae, = etwas über 5‴.
no, Durchmesser der vorderen Augenkammer, = nahe $5^1/_2'''$.

Fig. 4—6. Maximaldurchschnitte der Kataraktkerne:
Fig. 4, Maximalgröße, $= 3^3/_4$—4‴ Diameter und $1^3/_4$— nahe 2‴ Axe,
Fig. 5, mittlere Größe, $= 3$—$3^1/_2'''$ Diameter und $1^1/_2'''$ Axe,
Fig. 6, kleinere Größe, = 3‴ Diameter und 1‴ Axe.

Fig. 3. Natürliche Größenverhältnisse von Linsenäquator (d), Basis der vorderen Hornhautoberfläche (h) und Peripherie der vorderen Kammer (n), in ihrer gegenseitigen Lage von vorn her oder vom Standpunkte des Beobachters aus versinnlicht.

Fig. 7—9. Die verschiedenen Kataraktdurchschnitte in ihrer Beziehung zu der ihnen durch den Hornhautschnitt gebotenen Passage:
Fig. 7, äußerer Schnitt: 6‴ Basis und 2‴ Höhe, innerer Schnitt: 5‴ Basis und 2‴ Höhe,
Fig. 8, äußerer Schnitt: $5^1/_2'''$ Basis und $1^1/_2'''$ Höhe, innerer Schnitt: $4^1/_2'''$ Basis und $1^1/_2'''$ Höhe,
Fig. 9, äußerer Schnitt: 5‴ Basis und 1‴ Höhe, innerer Schnitt: 4‴ Basis und 1‴ Höhe.

Fig. 10. Aug. Gottl. Richter's Lappenschnitt (c. 1770); äußerer Schnitt:

$4^1/_2$‴ Basis und $2^1/_4$‴ Höhe, innerer Schnitt: $3^1/_2$‴ Basis und $1^3/_4$‴ Höhe.

Fig. 11. Jacobson's Lappenschnitt: Punktion und Kontrapunktion $^1/_2$‴ unter dem Horizontaldurchmesser der Hornhaut im Limbus conjunctivae, Schnitt nach unten (vergl. dazu Fig. 7).

Fig. 12. Schuft's Linearschnitt: Länge außen 3‴ und innen also jedenfalls noch nicht 3‴.

Fig. 13. Größerer Linearschnitt, $^1/_4$ des Hornhautumfanges umfassend, wie ich ihn zur Schuft'schen Auslöffelung benutzte: Länge außen $3^1/_2$ bis 4‴, innen kaum über 3‴.

Fig. 14. Critchett-Bowman'scher Linearschnitt, $^1/_3$ des Hornhautumfanges umfassend: Länge außen $4^1/_2$—5‴, innen $3^3/_4$—4‴.

Fig. 15. v. Gräfe's Linearschnitt: Länge außen $4^1/_2$—$4^3/_4$‴, innen höchstens 4‴.

Fig. 16. Aug. Gottl. Richter's Staarmesser: 3‴ Maximalbreite der Klinge.

Fig. 17. Beranger's Staarmesser.

Fig. 18. de Wenzel's Staarmesser (de Wenzel père).

Fig. 20. Carl Himly's Staarmesser.

Fig. 19. Beer's Staarmesser.

Fig. 21. Zehender's Staarmesser: nahe 3‴ Maximalbreite der Klinge.

Fig. 23 und 24. Staarmesser, wie ich selbst sie zum Lappenschnitt gebrauche: 2‴ und $1^1/_2$‴ Maximalbreite der Klinge.

Fig. 22. v. Gräfe's Kontrapunktionsmesser zur Bildung seines Linearschnittes: 1‴ Maximalbreite der Klinge.

(Dazu ein Maßstab mit Linien- (rheinisch) und Millimeter-Maß.)

Uebersicht

der vom 1. April 1866 bis 1. April 1867 an 2120 Augenkranken zur Behandlung und zur Beobachtung gekommenen Augenkrankheiten.

I. Augenlider:

Blepharoadenitis	215
Hordeolum	67
Chalazion	15
Oedema palpebrae	4
Eczema palpebrae	1
Abscessus palpebrae	5
Combustio palpebrae	2
Contusio palpebrae	2
Ectropium	20
Entropium	7
Trichiasis	10
Symblepharon	2
Verruca palpebrae	1
Tumor cavernosus palpebrae	1
Carcinoma epitheliale palpebrae	1
Epicanthus	1

II. Bindehaut:

Conjunctivitis catarrhalis	383
Conj. phlyctaenulosa	107
Conj. granulosa	172

Anm. Davon 12 mit Pannus,
11 mit Ulcus corneae,
5 mit Leucoma corneae adhaerens,
9 mit Konjunktivalnarben,
17 mit Konjunktivalnarben und Pannus,

7 mit Konjunktivalnarben und Ulcus corneae,
6 mit Konjunktivalnarben und Entropium,
1 mit Konjunktivalnarben und Leucoma corneae adhaerens,
1 mit Konjunktivalnarben und Staphyloma corneae.

Conj. blennorrhoïca 16

Anm. Davon 1 mit Ulcus corneae.

Conj. blennorrhoïca neonatorum 13

Anm. Davon 2 mit Ulcus corneae, 1 mit beiderseitiger Perforatio corneae.

Conj. diphtheritica 1

Anm. Mit partieller Vereiterung der Hornhaut.

Conj. traumatica 46

Apoplexia subconjunctivalis 11

Pterygium 4

Polypus conjunctivae 1

III. Hornhaut:

Keratitis superficialis 176

Keratitis diffusa 12

Keratitis suppurativa:

a. Ulcus corneae 99

b. Ulcus corneae c. Hypopyo s. Hypopyonkeratitis 14

c. Abscessus corneae 5

Keratitis traumatica 107

Maculae et Leucomata corneae 172

Leucoma corneae congenitum *) 1

Leucoma corneae adhaerens 24

Anm. Davon 4 total.

Staphyloma corneae 1

Keratoconus 3

IV. Lederhaut:

Episcleritis 5

V. Gefäßhaut**), d. h. Regenbogenhaut, Ciliarkörper und Aderhaut:

Iritis 20

---

*) Vergl. dazu in einem der nächsten Hefte der Klinischen Monatsblätter: Beitrag zur Erklärung angeborener Anomalieen der Hornhaut.

**) Zu meiner obigen Eintheilung der Krankheiten der Gefäßhaut bedarf es einiger

Cyclitis		1
Iridocyclitis	sog. Iridochorioiditis	16
Iridocyclochorioiditis	sog. Iridochorioiditis	8

Worte der Erklärung und Rechtfertigung. Bereits an einem andern Orte (Annales d'oculistique, Tome LVII, 1re Livraison, p. 18: De la nutrition de la rétine) habe ich die enge Beziehung der Choriocapillaris zur Ernährung der äußeren „den Lichteindruck percipirenden" Retinalschichten, wie sie schon Heinr. Müller angedeutet hat, von neuem ins Gedächtniß zurückzurufen und durch neue Beweisgründe zu stützen versucht. Insofern die 2 Krankheitsbilder der sog. Retinitis pigmentosa und der Netzhautablösung in diesem engen nutritiven Zusammenhang der Choriocapillaris mit den äußeren Retinalschichten allein ihre vollkommene Erklärung finden (Annales d'oculistique, a. a. O.), habe ich sie hier unter die Krankheiten der Gefäßhaut rubricirt. Da wo Choriocapillaris und Retina aufhören, d. h. an der Ora serrata, liegt die Grenze zwischen hinterem und vorderem Abschnitt der Gefäßhaut; beide Abschnitte sind anatomisch wohl zu unterscheiden: der hintere Abschnitt oder die eigentliche Chorioidea ist nervenarm und stellt in der Choriocapillaris ein besonders zierliches und dichtes Kapillarnetz dar, der vordere Abschnitt, in Ciliarkörper und Iris zerfallend, besitzt weit gröbere Gefäßverzweigungen, ist äußerst reich an Nerven (Ausbreitung der Ciliarnerven) und enthält zahlreiche glatte Muskelfasern; ebenso wie anatomisch unterscheiden sich beide Abschnitte aber auch funktionell in ihren nutritiven Beziehungen zu den von ihnen eingeschlossenen Gebilden des Auges. Den Zusammenhang der Choriocapillaris mit den äußeren Retinalschichten habe ich erwähnt; in welcher Beziehung steht nun der vordere Abschnitt der Gefäßhaut, Iris und Ciliarkörper, zur Ernährung der inneren Organe des Augapfels? Daß die Iris das vordere Kammerwasser abscheidet, bedarf keiner Erwähnung; dem Ciliarkörper fällt die Rolle als Ernährer des größten Theiles des Glaskörpers, wenigstens seines ganzen vorderen Abschnittes, zu; da die Linse ihr Nahrungsmaterial aus vorderem Kammerwasser einerseits und Glaskörperflüssigkeit andererseits nimmt, sind Iris und Ciliarkörper somit auch die Ernährungsquellen für die Linse. Es fragt sich nun, hat der Glaskörper, in specie dessen hinterer, der Retina zugekehrter Theil, außer dem Corpus ciliare noch eine weitere Ernährungsquelle? Können wir diese Frage auch nicht direkt mit „ja" beantworten, so muß doch die Antwort wenigstens „wahrscheinlich" lauten. Da die Choriocapillaris nach dem früher Gesagten meiner Ueberzeugung nach keine Beziehung zur Ernährung des Glaskörpers hat, so bleibt als Ernährungsquelle für die hinteren Parthieen des Corpus vitreum blos die Art. centralis retinae übrig. Daß die Ausbreitung der Art. centr. retinae die Ernährungsquelle der inneren „den

Iridocyclitis glaucomatosa (Sog. Glaucom)	16
Anm. 1 mal acuta,	
5 mal chronica,	
4 mal absoluta.	
Chorioiditis exsudativa	1

Lichteindruck zum Gehirn leitenden" Retinalschichten bildet, ist natürlich; kann dieselbe Arterie möglicherweise außerdem auch noch eine Beziehung zur Ernährung des hinteren Theiles des Glaskörpers haben? Ich glaube ganz bestimmt, und zwar aus Gründen der vergleichenden Anatomie und der Pathologie. Bei den meisten Vögeln, Amphibien und Fischen ist die Retina ihrer ganzen Dicke nach gefäßlos; viele dieser Wirbelthiere besitzen dafür ein sehr entwickeltes Gefäßnetz in einer strukturlosen Haut, welche an der Innenseite der Retina ausgebreitet und von dieser leicht abziehbar ist, also eine gefäßreiche Hyaloidea. Das der Art. centralis retinae der Säugethiere bei den genannten 3 Klassen der Wirbelthiere entsprechende Gefäßsystem dokumentirt somit durch diese Lage seine Beziehung zur Ernährung des Glaskörpers. Es gibt auch Thiere, bei denen Retina und Hyaloidea gefäßlos sind; allein gerade bei diesen scheint dafür der gefäßreiche Kamm aufzutreten, welcher als gefäßreiche gefaltete Membran, analog den Ciliarfortsätzen im vorderen Abschnitt des Glaskörpers, so hier in den hinteren Theil desselben hineinragt, offenbar nur zur Ernährung des Corpus vitreum bestimmt. Auch die Pathologie gibt Thatsachen an die Hand, daß die Art. centralis retinae in Beziehung zur Ernährung des hinteren Glaskörperabschnittes steht; ich erinnere nur an die plötzlich auftretenden, durch eine Blutung bedingten membranösen Glaskörpertrübungen bei Sclerotico-chorioiditis posterior. Als Quelle der Blutung kann ich nur die Ausbreitung der Art. centralis retinae beanspruchen, welche vielleicht an der atrophischen Parthie der Chorioidea Circulationsstörungen unterliegen mag; stammte die Blutung anderswoher, so müßte auch eine Perforatio retinae nachweisbar sein, davon habe ich aber nie etwas gesehen.

Die Richtigkeit dieser nutritiven Beziehungen der verschiedenen Theile der Gefäßhaut vorausgesetzt konnte mir die Bezeichnung „Iridochorioiditis" in der bisher gebräuchlichen Weise als mit der Schärfe unserer heutigen Diagnostik nicht mehr übereinstimmend gelten. Alle 3 die Gefäßhaut constituirenden Theile, Iris, Ciliarkörper und Chorioidea, können separat primär erkranken (Iritis, Cyclitis, Chorioiditis); kombinirt sich mit dem Bilde der Iritis diffuse Glaskörpertrübung, so ist klar, daß die Erkrankung die Grenzen der Iris überschritten hat, daß sie zunächst auch auf den Ciliarkörper übergegangen ist (Iridocyclitis). So lange aber der Spiegel keinerlei Veränderungen in der eigentlichen Chorioidea nachweisen kann, so lange ferner das Gesichtsfeld kei-

Chorioiditis disseminata	18
Sclerotico-chorioiditis posterior	91
Chorioideo-retinitis pigmentosa	2
Synechiae posteriores	18
Staphyloma corp. ciliaris circulare	1
Ablösung der Netzhaut	4
Paresis musc. sphinct. iridis s. Mydriasis	5
Ectopia pupillae congenita	1
Membrana pupillaris perseverans	1

VI. Netzhaut:

Hyperämia retinae	3
Apoplexia retinae	1
Retinitis apoplectica	1
Retinitis exsudativa	1
Anm.: Causa syphilitica?	
Retinitis e morbo Brightii	1
Neuroretinitis	6

---

nerlei Beschränkung erkennen läßt, sei es daß dieselbe durch Netzhautablösung bedingt ist, sei es daß pathologische Prozesse der Chorioicapillaris und ihres einschichtigen Pigmentepithels auf die Stäbchen und Zapfenschicht übergreifen, so lange ferner das Sehvermögen durchaus der vorhandenen Glaskörpertrübung entspricht, kann die Diagnose auch nur als Iridocyclitis gestellt werden. Dazu gehört auch das Glaukom, insofern die damit verbundene Gesichtsfeldbeschränkung und Amblyopie nicht in einem Uebergreifen der primären Iridocyclitis auf die Chorioicapillaris sondern in der deletären Einwirkung des gesteigerten intraokulären Druckes auf den Optikuseintritt ihre Begründung finden. Nur dann wenn mit Ausschluß einer glaukomatösen Erkrankung mit den Zeichen der Erkrankung der Iris und mit der diffusen Glaskörpertrübung als Symptome der Erkrankung des Ciliarkörpers die genannten Symptome einer Erkrankung der Chorioicapillaris (mit dem Spiegel sichtbare pathologische Veränderungen in der Chorioidea, zumal mit Gesichtsfeldbeschränkung verbunden, ferner Netzhautablösung) verbunden sind, ist die Diagnose einer Erkrankung der gesammten Gefäßhaut gerechtfertigt, welche ich dann aber der Genauigkeit der Diagnose halber nicht als Iridochorioiditis, sondern als Iridocyclochorioiditis bezeichnet wünschte. An die Stelle der Iridochorioiditis ist daher bei meiner Eintheilung der Erkrankungen der Gefäßhaut die Bezeichnung Iridocyclitis und Iridocyclochorioiditis getreten.

Hyperästhesia retinae	28
Hyperästhesia retinae centralis cum Anästhesia peripherica*)	1
Hemeralopia	1
Amblyopia e causa centrali	50
Anm. Davon 10 cum Atrophia nervi optici consecutiva.	
Amblyopia unilateralis aus Nichtgebrauch	24
Amblyopia congenita (?)	7
Embolia arteriae ophthalmicae	2

VII. Krystalllinse:

Luxatio lentis traumatica	1
Cataracta traumatica	7
Cataracta zonularis	3
Cataracta corticalis s. polaris posterior	6
Cataracta lenticularis punctiformis (congenita?)	6
Cataracta mollis matura	5
Cataracta mollis matura diabetica	1
Cataracta senilis matura atque immatura	79
Cataracta capsularis	6
Cataracta capsulo-lenticularis	3
Cataracta accreta	1
Cataracta secundaria	3

VIII. Glaskörper:

Mouches volantes ohne Befund	3
Glaskörpermembranen	9
Anm. Davon 6 mit vorgeschrittener Scleroticochorioiditis posterior.	

IX. Augapfel:

Panophthalmitis	3
Anm. 2 mal mit Tenonitis.	
Fissura bulbi traumatica	1
Perforatio bulbi traumatica	4
Haemophthalmus	1

*) Vgl. Klinische Monatsblätter 65, Augustheft: Vorträge aus der v. Gräfe'schen Klinik von Dr. Engelhardt, S. 261, Fall VII.

Hydrophthalmus 1
Exophthalmus 1
Anm. Morbus Basedowii.
Atrophia bulbi 9
Anophthalmia congenita 1

X. Refraktionsanomalieen:

Myopia 181
Anm. Davon 91 mit Scleroticochorioiditis posterior.
Hypermetropia 64
Astigmatismus pathologicus 4
Anm. Darunter 2 mal Astigmatismus myopicus simpl., die anderen 2 konnten wegen der unzuverlässigen Angaben der Patienten nicht bestimmt werden.

XI. Akkomodationsanomalieen:

a. von Seiten der Linse:

Presbyopia 172
Anm. Gleichzeitiger Refraktionszustand: 129 mal mit Emmetropia (Hypermetropia latens?), 11 mal Myopia und 32 mal Hypermetropia manifesta.
Aphakia 2
Anm. 1 mal ex operatione, 1 mal e traumate.

b. von Seiten des Ciliarmuskels:

Paresis musc. ciliaris 17
Anm. Davon 9 = Hebetudo visus e paresi musc. ciliaris, 8 = Paresis musc. ciliaris acuta (3 mal c. Mydriasi).

XII. Aeußere Augenmuskeln und Nerven:

Strabismus concomitans convergens 39
Strabismus concomitans divergens 14
Paresis nervi abducentis 6
Paresis n. trochlearis 2
Paresis n. oculomotorii 5
Anm. Davon 1 c. Mydriasi et Paresi musc. ciliaris.
Insufficientia m. recti interni 21
Anm. Gleichzeitiger Refraktionszustand: 15 mal Myopia, 4 mal Emmetropia und 2 mal Hypermetropia manifesta.
Spasmus m. recti int. 2

Paresis m. levatoris palp. sup. s. Ptosis	5
Spasmus m. levatoris palp. sup.	1
Spasmus m. orbicularis palpebrarum s. Blepharospasmus	3
Nystagmus	4
Neuralgia supraorbitalis	11

XIII. Thränenorgane:

Dacryocystitis acuta	4
Dacryocystoblennorrhoea	34
Fistula sacci lacrymalis	5
Stenosis punctorum lacrymalium	1
Obliteratio punctor. lacrymalium	4

Anm. Einmal an der Einmündungsstelle in den Sack und zwar alle 4 Thränenröhrchen zugleich.

Stenosis ductus nasolacrymalis	35

XIV. Augenhöhle:

Periostitis orbitae	2
Tumor orbitae	2

Uebersicht

der vom 1. April 1866 bis zum 1. April 1867 vorgenommenen Augenoperationen.

	Vollkommener Erfolg.	Gebessert.	Ohne Erfolg.	Summa.
Staaroperationen:				
Modificirte Extraktion:				
mittelst Lappenschnittes	13	—	1*)	14
mittelst sog. Linearschnittes . . .	3	—	—	3
Einfache Discision	2	—	—	2
Discision eines Nachstaares	1	—	—	1
Iridectomia:				
als künstliche Pupillenbildung . . .	8	2	1	11
als Heilmittel bei Entzündung . .	3	2	—	5
als Vorbereitung zur Staaroperation	7	—	—	7
Paracentesis corneae	1	—	—	1
Abtragung eines Pannus crassus	1	—	—	1
Schieloperationen:				
mittelst Muskelrücklagerung . . .	20	1	—	21
mittelst Muskelvorlagerung . . .	2	—	1**)	3
Enucleatio bulbi	3	—	—	3
Operation des Symblepharon	1	1	—	2
Ectropiumoperation	1	—	—	1
Entropiumoperation	4	—	—	4
Partielle Abtragung d. Ciliarbodens am Lidrande	1	—	—	1
Blepharoplastik aus der Stirnhaut	—	1	—	1
Exstirpation eines Epithelkrebses am Lide . .	1	—	—	1
Obliteration des Thränensackes	3	—	—	3
Obliteration einer mit dem Orbitalrande fest verwachsenen cystösen Geschwulst	1	—	—	1
Verschiedene kleine Operationen (Ausschneidung von Pulverkörnern aus der Bindehaut des Augapfels, Abtragung von Lidwarzen, Spaltung der Thränenröhrchen, Entfernung fremder Körper aus der Hornhaut u. s. f.) . .	73	—	—	73
	149	7	3	159
	159			

*) s. obige Arbeit S. 24.

**) Klinische Monatsblätter für Augenheilkunde 67, März- und Aprilheft, S. 7

Schnellpressendruck von C. H. Kunstmann in Erlangen.

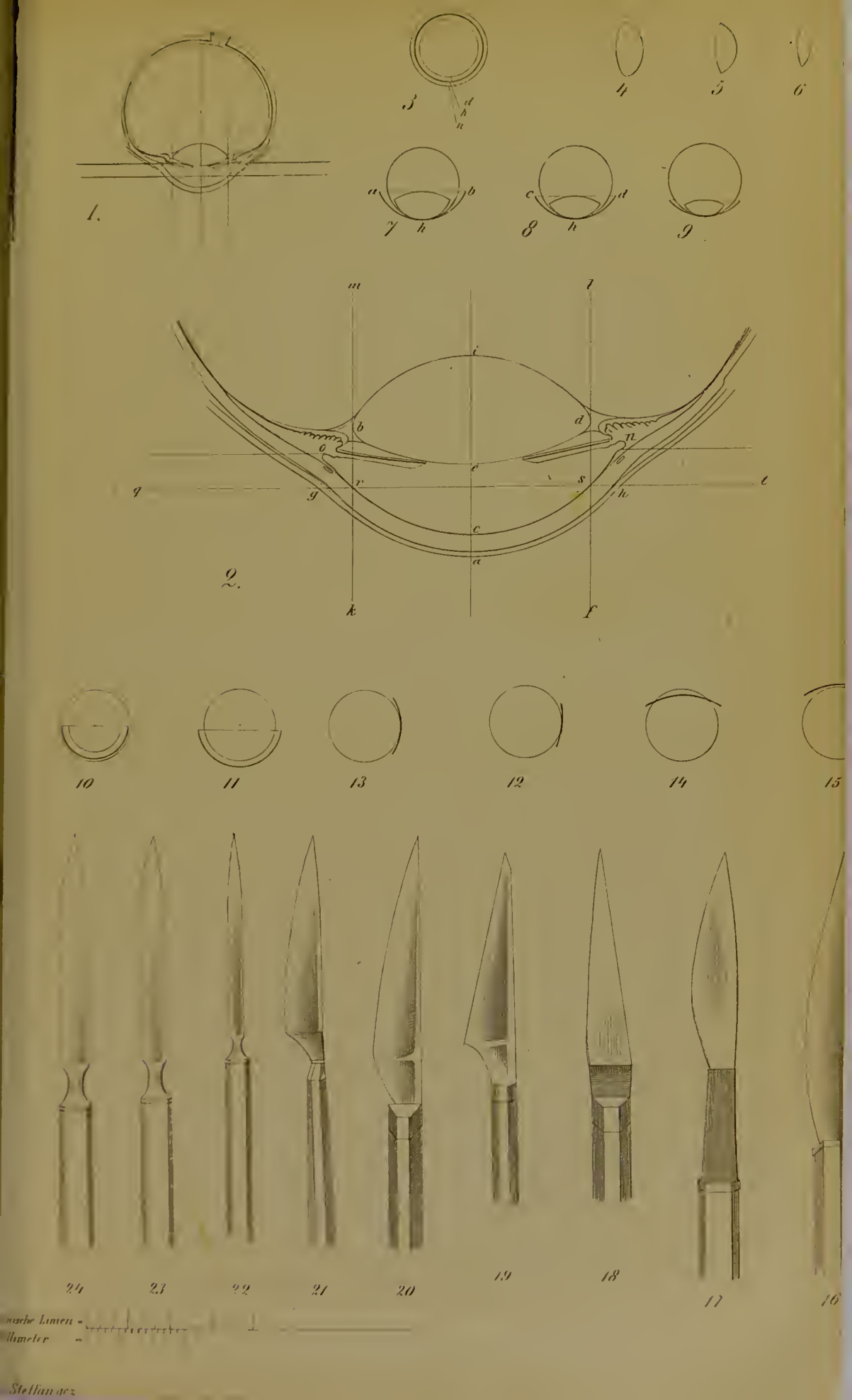
1.
2.
3
4
5
6
7
8
9
10
11
12
13
14
15
16
17
18
19
20
21
22
23
24
m
l
i
b
d
o
n
e
r
s
q
g
h
t
c
a
k
f
d
h
n
a
b
h
c
d
h
nische Linien =
llimeter =
Steffan gez